

CONFECCIÓN DE PRÓTESIS SOBRE IMPLANTES EN PACIENTES CON LIQUEN PLANO. TÉCNICA PASO A PASO

La realización de prótesis sobre implantes en pacientes con liquen plano oral (LPO), sobre todo los casos erosivos, es un reto para el clínico. La presencia de distintos materiales sobre la mucosa o en contacto con la misma pueden producir empeoramiento de los brotes o agravamiento de los casos, por lo que realizar prótesis mediante materiales inertes es altamente recomendable. En el siguiente artículo, mostramos la confección de prótesis para pacientes con liquen plano oral con su secuencia paso a paso siguiendo la rehabilitación de un caso.

Contacto:

Dr. Eduardo Anitua
Eduardo Anitua Foundation
C/ José María Cagigal 19, 01007
Vitoria, Spain
945160653
eduardo@fundacioneduardoanitua.org



Dr. Eduardo Anitua DDS, MD, PhD^{1,2,3}

¹Private practice in oral implantology, Eduardo Anitua Institute, Vitoria, Spain.

²Clinical researcher, Eduardo Anitua Foundation, Vitoria, Spain.

³ University Institute for Regenerative Medicine and Oral Implantology - UIRMI (UPV/EHU-Fundación Eduardo Anitua), Vitoria, Spain.

Introducción

El liquen plano oral (LPO) es una enfermedad mucocutánea inflamatoria crónica que afecta generalmente a la piel y la mucosa oral^{1,2}. Es más frecuente en adultos cifrándose su prevalencia mundial entorno al 2% y su etiología sigue siendo desconocida aunque en su patogénesis se encuentran implicados fenómenos autoinmunes mediados por linfocitos CD8+ principalmente³⁻¹². Se han descrito clásicamente factores iniciadores o perpetuadores de la enfermedad a nivel local (prótesis, metales), o a nivel sistémico (fármacos o químicos principalmente) que serían los responsables según diversas teorías del inicio en un momento determinado de la vida del cuadro clínico característico o de perpetuar los síntomas o lesiones una vez que la patología ya se encuentra presente aunque existe mucha controversia sobre el verdadero papel de estos factores⁸⁻¹². La relación que parece encontrarse más clara, a través de los diferentes estudios que la han analizado, es la del virus de la hepatitis C y la presencia del liquen plano oral. En una revisión sistemática con meta-análisis sobre este tópico se ha confirmado esta asociación, estimándose que los pacientes con liquen plano tienen un riesgo cinco veces mayor que pacientes control (sin liquen plano) de ser seropositivos para la hepatitis C¹³. Esta revisión se señala además que existe una variabilidad geográfica siendo esta asociación mayor en Japón, países mediterráneos y USA¹³. Otro virus que parece encontrarse relacionado de alguna forma con el LPO es el virus

del papiloma humano (VPH). La asociación entre el virus del papiloma humano (VPH) y el liquen plano oral aun no se encuentra tan clara como la anteriormente mencionada con el virus de la hepatitis C, existiendo estudios de revisión que demuestran asociación en algunos casos con detección del VPH en porcentajes de entre el 7,7% hasta el 32,8% y casos donde este virus no ha sido encontrado^{14,15}.

El liquen plano oral se presenta en la cavidad oral bajo cuatro formas clínicas principales: reticular, atrófico-erosivo, en placa y papular¹⁻¹⁰. Cada uno de ellos tiene unas características específicas que permiten su sospecha al realizar la exploración de la cavidad oral para el inicio de su diagnóstico. En el liquen plano reticular, que es la forma clínica mas frecuente, encontramos líneas blanquecinas que confluyen en forma arborescente y recorren la mucosa produciendo un ligero relieve, que reciben el nombre de estrías de Wickham, lo que el paciente percibe en ocasiones como "aspereza" en la mucosa. De no ser por esta sensación, en la mayoría de las ocasiones, son asintomáticos, diagnosticándose al descubrir las lesiones en exploraciones clínicas rutinarias generalmente⁷⁻¹⁰. En el liquen plano atrófico-erosivo, si encontramos síntomas, que en ocasiones es lo que hace acudir al paciente a demandar tratamiento. Podemos observar áreas de enrojecimiento (correspondientes a la atrofia) unidas a ulceraciones más o menos extensas que se producen ante el más mínimo trauma (hablar, comer, higiene oral, etc.). Puede afectarse cualquier

zona de la mucosa oral y en ocasiones pueden verse estrías de Wickham rodeando las lesiones o en las zonas próximas³⁻⁹⁻¹². En liquen en placa, por el contrario, es una lesión cuyo diagnóstico clínico es de mayor dificultad. Por lo general se puede confundir con la leucoplasia homogénea, siendo su localización la mayor clave diagnóstica (casi el total de ellos asientan en el dorso lingual) y la presencia de estrías de Wickham en alguna otra localización, que son visibles en algunos pacientes, pueden orientarnos hacia el diagnóstico de LPO¹⁴, aunque hasta la obtención de los resultados histopatológicos, en la mayoría de las ocasiones no puede cerrarse el diagnóstico. Por último, la forma papular, que es la menos frecuente, se presenta con acúmulos puntiformes blanquecinos sobre-elevados que pueden acompañarse de estriaciones menos floridas que en los cuadros de liquen reticular. Su diagnóstico final es también histológico, ya que los signos y síntomas clínicos no son demasiado esclarecedores¹⁶.

El diagnóstico final, en la mayoría de los casos suele ser clínico e histopatológico, ya que existen lesiones que pueden llevarnos a confusión con otros cuadros clínicos como hemos mencionado anteriormente¹⁷⁻¹⁸. En cuanto al tratamiento, existen diferentes líneas para el mismo, siendo aceptado que la primera línea son los corticoides tópicos. Estos deben ser empleados paliar los síntomas en los momentos en los que los pacientes presentan dolor, impotencia funcional para desarrollar actividades de la vida diaria o en caso de presentar lesiones erosivas¹⁹⁻²¹.

Una vez diagnosticados y tratados, una duda que tenemos en relación a estos pacientes es la rehabilitación dental. Existen estudios que han investigado la supervivencia de los implantes en pacientes con liquen plano oral y la incidencia de peri-implantitis en estos casos, no encontrándose mayor tasa de fracaso ni de incidencia de la enfermedad peri-implantaria²²⁻²⁷.

Aunque la supervivencia de los implantes parece ser igual o superior a la descrita para pacientes que no presentan liquen plano oral, incluso en los grupos control utilizados en cada uno de los estudios²²⁻²⁷, parece existir una mayor tendencia a la mucositis peri-implantaria, posiblemente derivada de las anomalías de los queratinocitos basales, siendo más frecuente en pacientes con gingivitis descamativa asociada a su liquen plano²⁶.

Dado que los implantes no son un problema, podríamos rehabilitar sin inconveniente a estos pacientes con ellos, es más, en tramos edéntulos se-

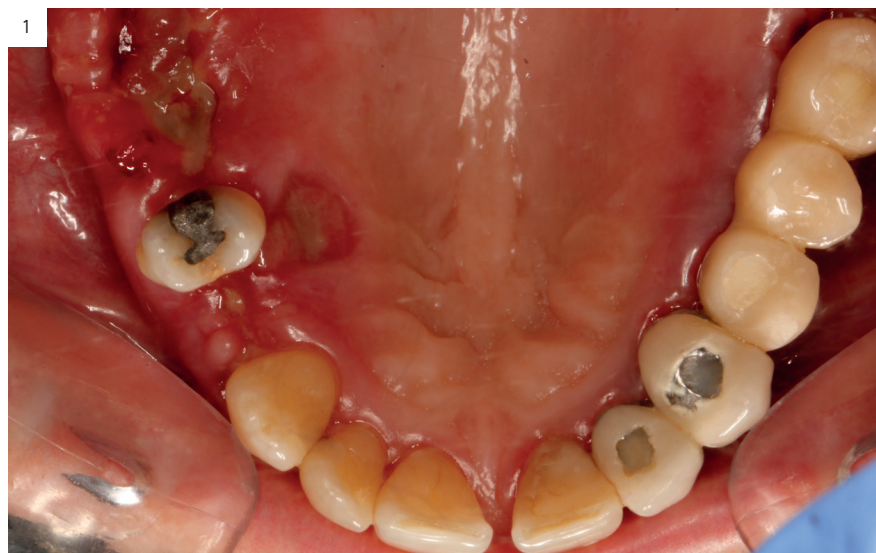rían una opción mejor que las prótesis removibles. El principal inconveniente en estos pacientes es el contacto con diferentes elementos metálicos en la mucosa oral. Clásicamente se ha descrito que determinados metales podrían causar un empeoramiento, desencadenamiento o perpetuación de los síntomas en pacientes con LPO por lo que los materiales seleccionados para su rehabilitación deben ser cuidadosamente seleccionados.

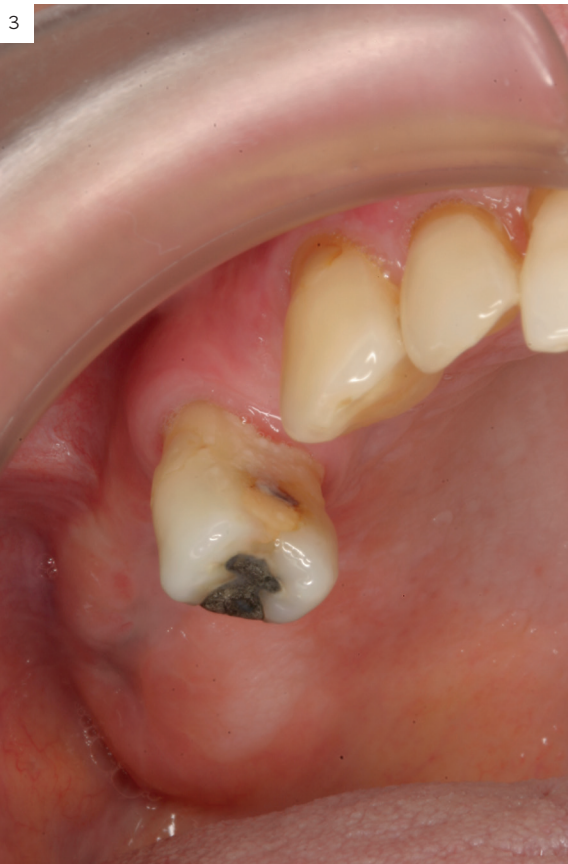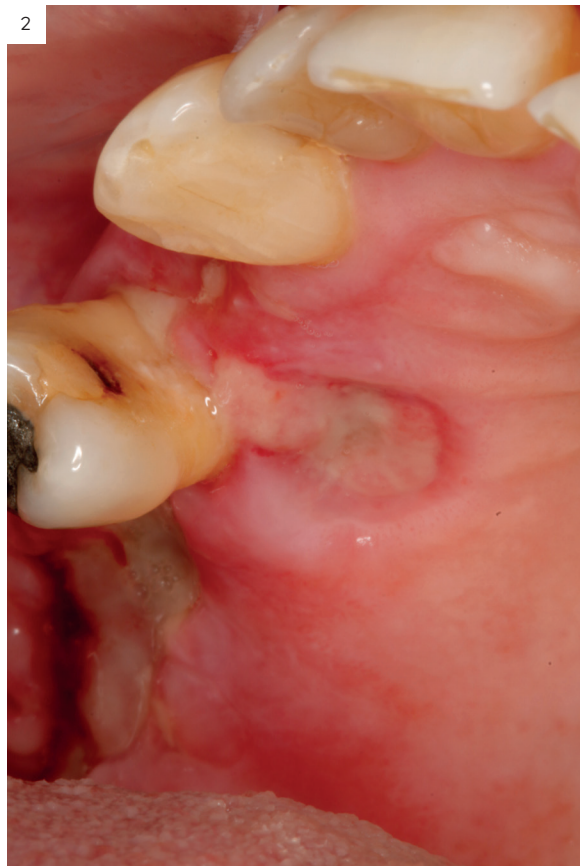Basándonos en este principio, hemos elaborado una secuencia de producción de prótesis implanto-soportadas para pacientes con liquen plano oral con materiales inertes que no produzcan ningún tipo de reacción en este tipo de pacientes.

Caso clínico y secuencia de elaboración de la prótesis

Presentamos el caso clínico de una mujer de 54 años diagnosticada con LPO de tipo erosivo que acude a la consulta para rehabilitarse con implantes dentales zonas edéntulas en el maxilar superior e inferior. El primer paso en este tipo de situaciones es la estabilización del cuadro, para poder comenzar la cirugía en las mejores condiciones posibles^{28,29}. Para ello se realiza tratamiento de las lesiones erosivas hasta conseguir su completa resolución. En este caso, se utilizaron corticoides tópicos (acetónido de triamcinolona al 0,5%, en solución acuosa durante 30 días procediendo al ascenso de la concentración al doble durante un mes más) y sistémicos (prednisona 1 mg/kg/día durante un mes más) y tras no lograr el cese de las lesiones ulcerosas se procede a realizar una infiltración con PRGF-Endoret de las áreas que aún permanecen erosivas, según el protocolo publicado por nuestro grupo de estudio³⁰. (Figuras 1-4).

Figuras 1 y 2. Imágenes de la paciente una vez terminado el tratamiento con corticoides tópicos (2 ciclos) y con corticoides sistémicos. En este momento se decide suspender el tratamiento convencional y realizar una infiltración con PRGF-Endoret.

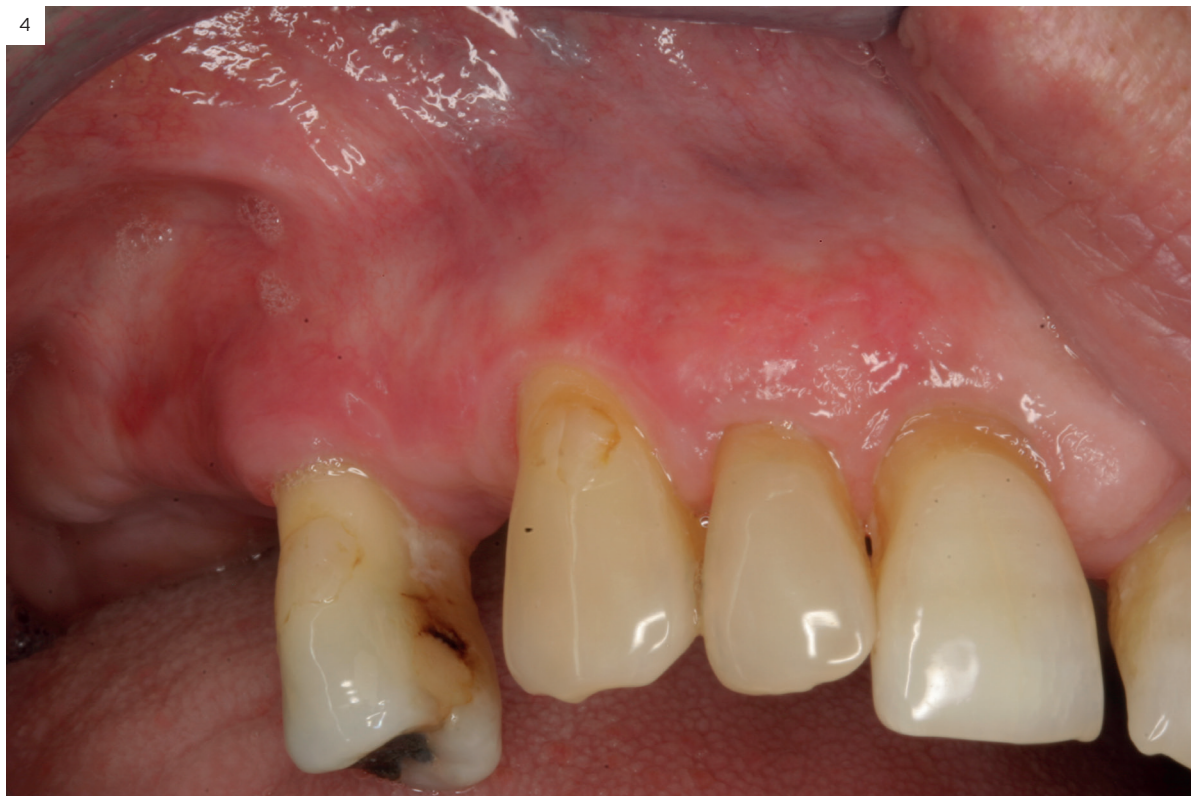



Figuras 3 y 4. Imágenes tras 7 días desde la infiltración de PRG-Endoret. Como podemos observar las lesiones se encuentran completamente resueltas y ahora podemos iniciar el tratamiento con implantes dentales.

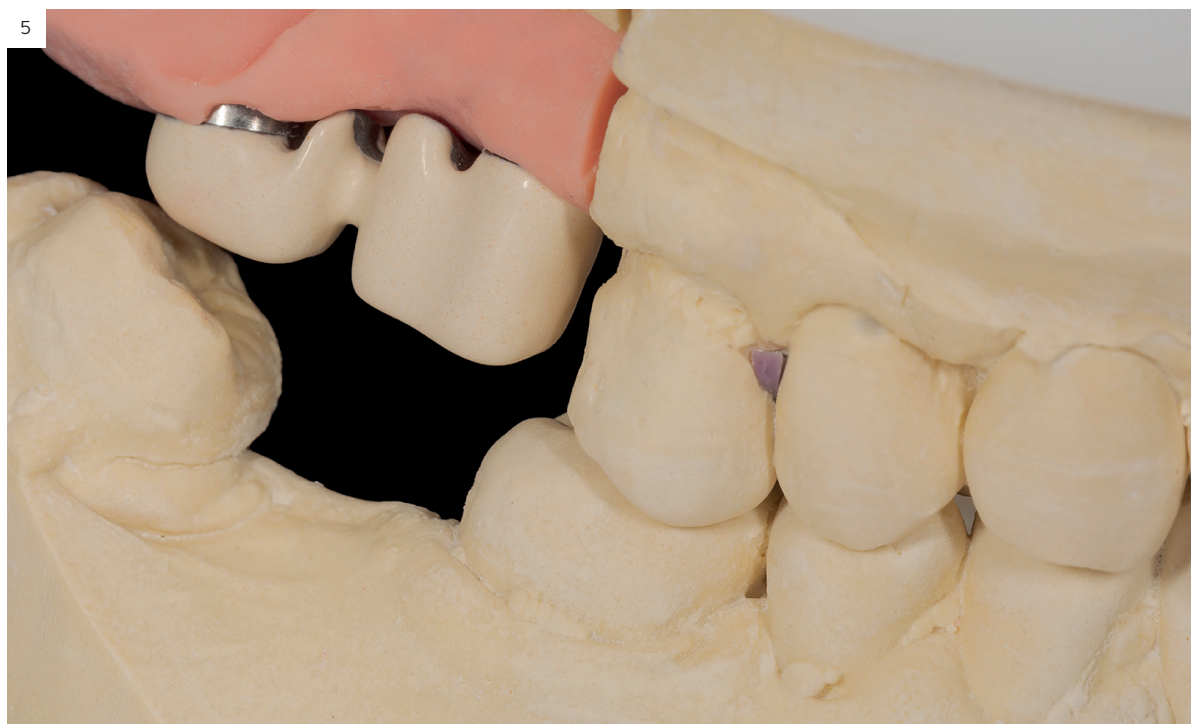Una vez llegamos al punto de control del brote, se inicia el tratamiento con implantes dentales. De esta manera nos aseguramos de que el caso evolucionará de la mejor forma posible en cuanto a la cicatrización de los tejidos blandos. Esto es un hecho diferencial en estos casos, ya que si se inicia el tratamiento con los tejidos blandos afectados por el brote la cicatrización será peor y podría producirse una exposición de los implantes y una infección de la zona intervenida²⁸⁻³⁰. En el post-operatorio inmediato, estos pacientes deben ser examinados de forma exhaustiva para controlar la epitelización. Para ello, el empleo del PRGF-Endoret en la inserción de los implantes y cubriendo toda la zona intervenida antes de la sutura puede ser de gran ayuda. Con este hecho favorecemos la cicatrización del tejido blando de forma más rápida a la vez que disminuimos la inflamación³¹⁻³³. Una vez transcurrido el tiempo de cicatrización de los implantes insertados en el primer cuadrante (5 meses) se inicia la confección de la prótesis. En este tipo de pacientes los materiales empleados son cruciales, ya que en diferentes trabajos sobre la etiología y los factores precipitantes en el liquen plano oral se han encontrado empeoramientos y recidivas de brotes en pacientes en los que diferentes metales se encontraban en contacto con las zonas de mayor afectación del liquen plano²⁸. La primera de las recomendaciones que debemos tener en cuenta es la realización de la prótesis atornillada. De este modo, podemos retirar la prótesis en las revisiones del paciente para observar la mucosa bajo las mismas. Para evitar la presión sobre los tejidos blandos (más susceptibles a la ulceración, sobre todo en pacientes con LPO erosivo), colocaremos transepiteliales y estos se seleccionarán de forma que queden supragingivales^{28,29}. Además, para evitar traumatismos repetidos en la zona de la mucosa yugal se recomienda evitar extensiones distales de las prótesis y rehabilitar hasta el primer molar^{28,29}. Una vez tenidas todas estas recomendaciones en cuenta a la hora de planificar la prótesis, pasamos a su diseño en cuanto a materiales y realización se refiere. Para ello, seguiremos la siguiente secuencia:

1. Creación de un encerado diagnóstico mediante CAD/CAM. Este encerado será fiel a las recomendaciones que hemos hecho anteriormente.
2. Preparación de la estructura metálica microfresada a partir del encerado digital. La estructura se diseña usando una resina calcinable Pattern Resin (GC, Tokyo, Japan) para establecer la morfología

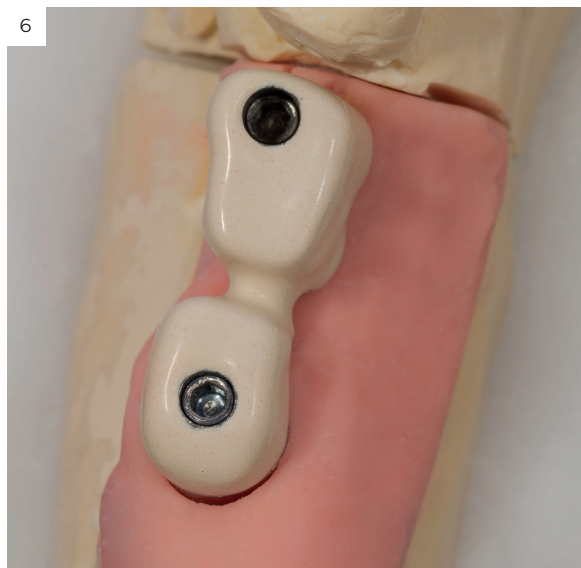


deseada y después se escanea y se fresa en titanio grado IV (Ti-6Al-4V), para evitar todo tipo de reacciones en la mucosa de estos pacientes. Una vez terminado el metal se procede a un opacado de la estructura metálica. Primero se chorrea la estructu-

ra con Al_2O_3 de $90\ \mu$. para lograr una correcta adherencia del opaquer. Después se aplica un primer para metales: Solidex Metal photo primer (Shofu dental GmbH, Ratingen, Alemania) y se fotopolimeriza durante 2 minutos (figuras 5 y 6).

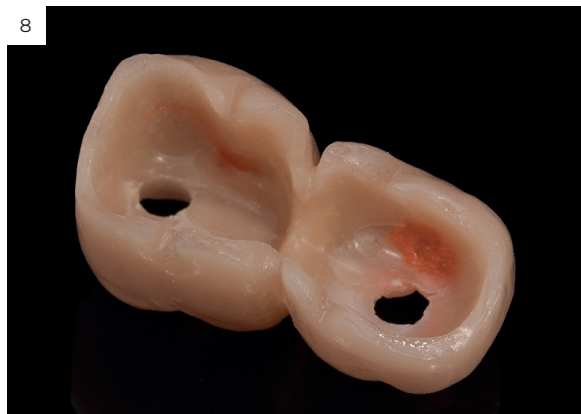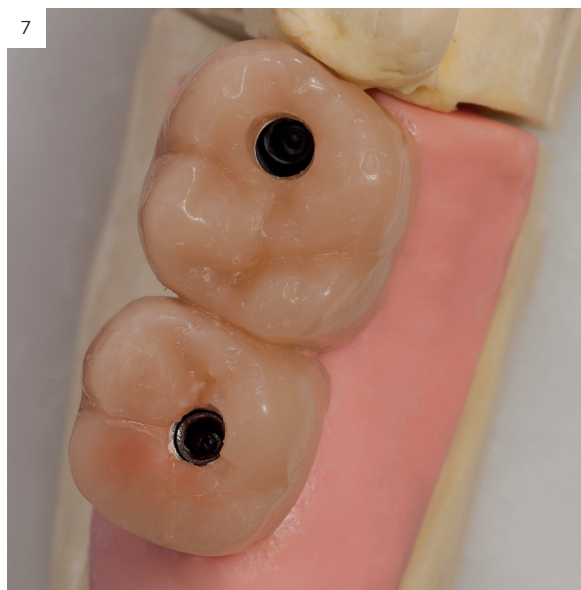


Figuras 5 y 6. Imágenes de la estructura metálica de titanio con el opaquer terminado y fotopolimerizado.

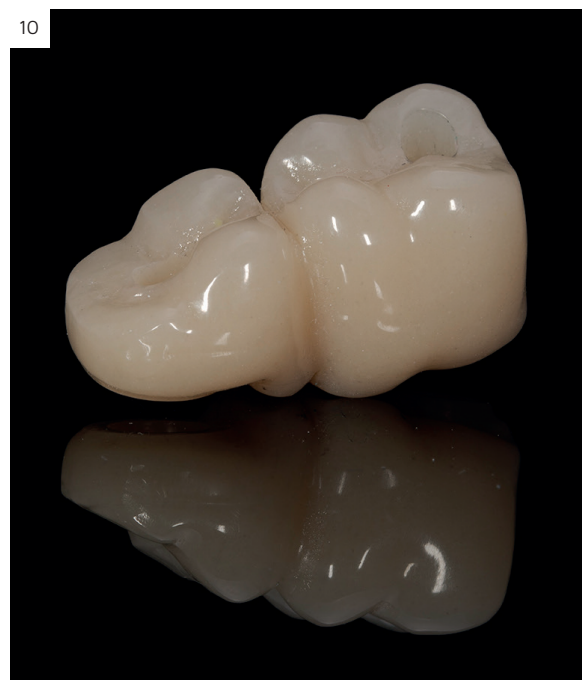
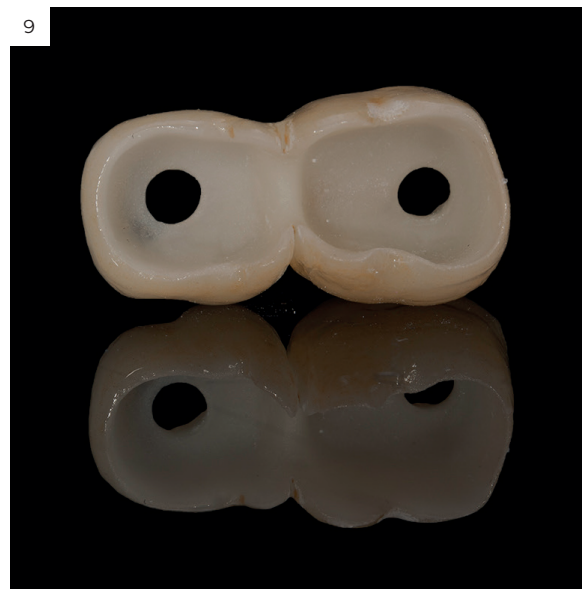
3. Una vez opacada la estructura realizamos un encerado sobre la estructura metálica para confeccionar el recubrimiento cerámico (figuras 7 y 8).

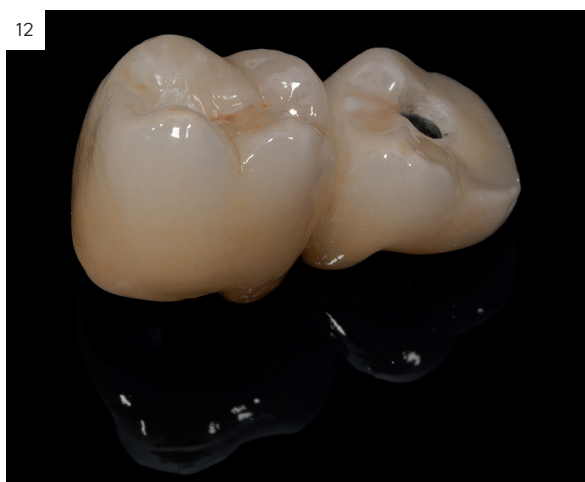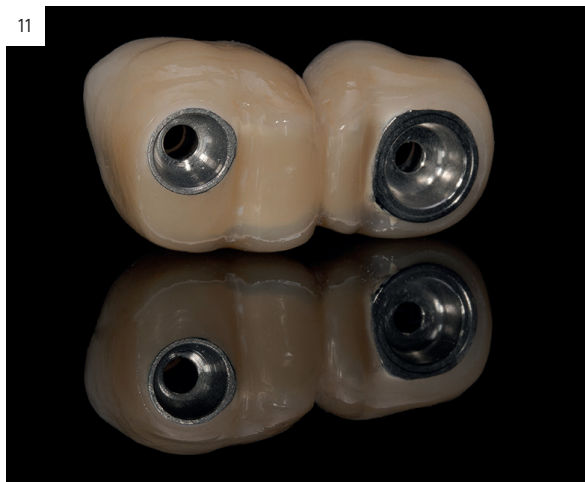Figuras 7 y 8. Encerado de la cobertura cerámica.



4. Una vez diseñada la cobertura cerámica la obtenemos mediante colado inyectado a alta presión de la cerámica LSz (Disilicato de Lito) Ivoclar e.max Press (Ivoclar Vivadent, Principality of Liechtenstein) y posterior tratamiento del color con maquillaje hasta lograr el resultado estético deseado para cada paciente. Finalmente, procedemos a un grabado ácido de la cerámica con ácido fluorhídrico al 4,5% y cementado de la cerámica sobre la estructura con Variolink (Ivoclar Vivadent, Principality of Liechtenstein) (figuras 9 y 10).



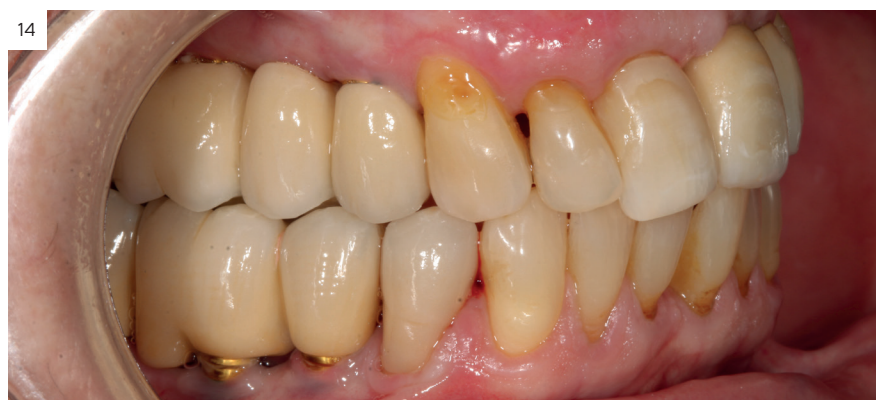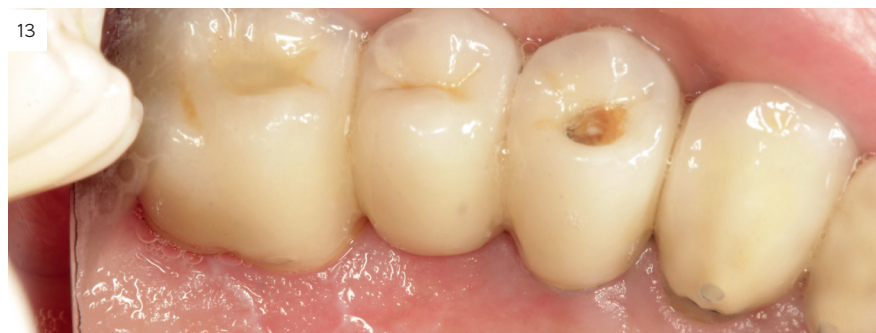Figuras 9 y 10. Cerámica inyectada antes de su cementado en la estructura metálica.



Figuras 11 y 12. Prótesis terminada con los contornos gingivales acabados en composite.

5. Una vez cementada la cerámica al metal se procede al acabado de la zona gingival de la restauración. Este paso trata de que no se genere contacto del metal con el área gingival. Para ello se realiza un chorreado del metal con Al_2O_3 de 90μ para el metal y un grabado ácido para la cerámica correspondiente a este área. Después se aplica un primer para metales: Solidex Metal photo primer (Shofu dental GmbH, Ratingen, Alemania) y se fotopolimeriza durante 2 minutos para el metal y silano en la cerámica. Puede opacarse el área si se cree necesario y finalmente se termina el contorno que en ningún caso se apoyará directamente en la encía con el composite. Esto permite además los retoques que sean necesarios en las revisiones para adaptarnos a la dinámica de los tejidos blandos. Antes de ser colocado en el paciente se realiza un pulido cuidadoso de la zona para evitar rugosidades que puedan generar acumulación de placa bacteriana.

En el caso de nuestra paciente, la prótesis se confecciona del mismo modo que el protocolo descrito anteriormente, no observándose ningún tipo de reacción en el área previamente tratada con erosiones intensas durante el período de seguimiento (3 años), según se muestra en las imágenes (figuras 13 y 14).



Figuras 13 y 14. Imágenes de la paciente a los tres años de la confección de la prótesis.

Discusión

El liquen plano oral es una enfermedad mucocutánea y crónica muy frecuente en la clínica odontológica¹⁻⁴, la rehabilitación dental de los pacientes con liquen plano oral ha sido un reto en la consulta odontológica, debido principalmente a su incapacidad para el uso de prótesis removibles mucosoportadas y a la hipersensibilidad a determinados materiales dentales utilizados de rutina en la prótesis convencional^{34,35}. Los implantes dentales en estos pacientes afectados por LPO son una opción terapéutica más a tener en cuenta, ya que en diferentes estudios no se ha constatado una mayor tasa de fracaso, de pérdida ósea o de incidencia de periimplantitis^{36,37}. En cambio la confección de las prótesis sobre implantes, es un factor sobre el que no se ha investigado para la confección de rehabilitaciones en estos pacientes con materiales lo más inertes posibles^{28,29,34,35}. Nuestro grupo de estudio ha descrito el protocolo de confección de prótesis sobre implantes basada en el uso de titanio, cerámica inyectada y

terminación del área gingival con resina compuesta, hecho que hasta la publicación de nuestro primer trabajo no se encontraba documentado. La realización de este tipo de prótesis, es predecible, al igual que el resto de recomendaciones como el uso de transepiteliales supragingivales, eliminar voladizos y recortar la restauración hasta los primeros molares^{28,29}.

Conclusiones

El protocolo protésico descrito para los pacientes con liquen plano oral descrito en el presente artículo representa un nuevo enfoque terapéutico para la confección de prótesis sobre implantes.

Resumen

La realización de prótesis sobre implantes en pacientes con liquen plano oral (LPO), sobre todo los casos erosivos, es un reto para el clínico. La presencia de distintos materiales sobre la mucosa o en contacto con la misma pueden producir empeoramiento de los brotes o agravamiento de los casos, por lo que realizar prótesis mediante materiales inertes es altamente recomendable. En el siguiente artículo, mostramos la confección de prótesis para pacientes con liquen plano oral con su secuencia paso a paso siguiendo la rehabilitación de un caso.

Bibliografía

- Al-Hashimi I, Schifter M, Lockhart P, et al. Oral lichen planus and oral lichenoid lesions: diagnostic and therapeutic considerations. *Oral Surg Oral Med Oral Pathol Oral Radiol Endod* 2007;(Suppl. S25): e1-12.
- Mc Cartan B.E., Healy C.M. The reported prevalence of oral lichen planus: a review and critique. *J Oral Pathol Med* 2008;37:447-453.
- Scully C, El-Kom M. Lichen planus: review and update on pathogenesis. *J Oral Pathol* 1985;14:431-458.
- Roopashree MR, Gondhalekar RV, Shashikanth MC, George J, Thippesvamy SH, Shukla A. Pathogenesis of oral lichen planus- a review. *J Oral Pathol Med* 2010;39:729-34.
- George S, John SA, Anandaraj S, Issac JS, Harris A, Reshmi J. Childhood Oral Lichen Planus: Report of Two Cases. *J Dent (Tehran)*. 2015;12:374-8.
- Chandna P, Adlakha VK, Singal G, Sharma R. Pediatric oral lichen planus: review and case report. *Curr Pediatr Rev*. 2014;10:292-6.
- Pandhi D, Singal A, Bhattacharya SN. Lichen planus in childhood: a series of 316 patients. *Pediatr Dermatol*. 2014;31:59-67.
- Lavanya N, Jayanthi P, Umadevi KR, Ranganathan K. Oral lichen planus: an update on pathogenesis and treatment 2011;15:127-32.
- Sanjeev G, Chaudhari ND, Gupta A, Talanikar HV. Lichen planus- an update *Int J Pharm Biomed Sci* 2013;4:59-65.
- Carrozzo M, Thorpe R. Oral lichen planus: a review. *Minerva Stomatol* 2009;58:519-37.
- Alrashdan MS, Cirillo N, McCullough M. Oral lichen planus: a literature review and update. *Arch Dermatol Res*. 2016;308:539-51.
- Kurago ZB. Etiology and pathogenesis of oral lichen planus: an overview. *Oral Surg Oral Med Oral Pathol Oral Radiol*. 2016;122:72-80.
- Alaizari NA, Al-Maweri SA, Al-Shamiri HM, Tarakji B, Shugaa-Addin B. Hepatitis C virus infections in oral lichen planus: a systematic review and metaanalysis. *Aust Dent J*. 2016;61:282-7.
- Ma J, Zhang J, Zhang Y, Lv T, Liu J. The Magnitude of the Association between Human Papillomavirus and Oral Lichen Planus: A Meta-Analysis. *PLoS One*. 2016 29;11:e0161339.
- Sahebjamie M, Sand L, Karimi S, Biettolahi JM, Jabalameli F, Jalouli J. Prevalence of human papillomavirus in oral lichen planus in an Iranian cohort. *J Oral Maxillofac Pathol*. 2015;19:170-4.
- Scully C, Carrozzo M. Oral mucosal disease: Lichen Planus. *British Journal of oral and Maxillofacial Surgery* 2008;46:15-21.
- Mark Rodrigues M, Cherubini K, Figueiredo MA, Conclaves F. Oral lichen planus: focus no etiopathogenesis. *Archives of oral Biology* 2013;58:1057-69.
- Alberdi-Navarro J, Marichalar-Mendia X, Lartitegui-Sebastián MJ, Gainza- Cirauqui ML, Echebarria-Goikouria MA, Aguirre-Urizar JM. Histopathological characterization of the oral lichenoid disease subtypes and the relation with the clinical data. *Med Oral Patol Oral Cir Bucal*. 2017;22:e307-13.
- Carrozzo M, Thorpe R. Oral lichen planus: a review. *Minerva Stomatol* 2009;58:519-37.
- Alrashdan MS, Cirillo N, McCullough M. Oral lichen planus: a literature review and update. *Arch Dermatol Res*. 2016;308:539-51.
- Gonzalez-Moles MA, Bravo M, Gonzalez-Ruiz L, Ramos P, Gil-Montoya JA. Outcomes of oral lichen planus and oral lichenoid lesions treated with topical corticosteroid. *Oral Dis*. 2018 May;24(4):573-579.
- Expósito M, Thomsen P, Ericson L, Sennerby L, Kekholm U. Histopathologic observations on late oral implant failures. *Clinical Implant Dentistry and Related Research*. 2000;32:18-32.
- Esposito SJ, Camisa C, Morgan M. Implant retained overdentures for two patients with severe lichen planus: a clinical report. *J Prosthet Dent*. 2003;89:6-10.
- Oczakir C, Balmer S, Mericske-Stern R. Implant-prosthetic treatment for special care patients: a case series study. *Int J Prosthodont*. 2005;18:383-9.
- Reichart PA. Oral lichen planus and dental implants. Report of 3 cases. *Int J Oral Maxillofac Surg*. 2006;35:237-40.
- Hernández G, López-Pintor RM, Arriba L, Torres J, de Vicente JC. Implant treatment in patients with oral lichen planus: a prospective-controlled study. *Clin Oral Implants Res* 2012;23:726-32.
- Czerninski R, Eliezer M, Wilensky A, Soskolne A. Oral lichen planus and dental implants—a retrospective study. *Clin Implant Dent Relat Res*. 2013;15:234-42.
- Anitua E, Alkhraisat MH, Piñas L, Torre A, Eguía A. Implant-prosthetic treatment in patients with oral lichen planus: A systematic review. *Spec Care Dentist*. 2021 Jul 10.
- Anitua E, Piñas L, Escuer-Artero V, Fernández RS, Alkhraisat MH. Short dental implants in patients with oral lichen planus: a long-term follow-up. *Br J Oral Maxillofac Surg*. 2018 Apr;56(3):216-220.
- Piñas L, Alkhraisat MH, Fernández RS, Anitua E. Biological Therapy of Refractory Ulcerative Oral Lichen Planus with Plasma Rich in Growth Factors. *Am J Clin Dermatol*. 2017 Jun;18(3):429-433.
- Solakoglu Ö, Heydecke G, Amiri N, Anitua E. The use of plasma rich in growth factors (PRGF) in guided tissue regeneration and guided bone regeneration. A review of histological, immunohistochemical, histomorphometrical, radiological and clinical results in humans. *Ann Anat*. 2020 Sep;231:151528.
- Anitua E. Plasma rich in growth factors: preliminary results of use in the preparation of future sites for implants. *Int J Oral Maxillofac Implants*. 1999 Jul-Aug;14(4):529-35.
- Anitua E, Murias-Freijo A, Alkhraisat MH, Orive G. Clinical, radiographical, and histological outcomes of plasma rich in growth factors in extraction socket: a randomized controlled clinical trial. *Clin Oral Investig*. 2015 Apr;19(3):589-600.
- Yiannias JA, Rokea A, Hand JH, Pakzad AY, Rogers III RS. Relevant contact sensitivities in patients with diagnosis of oral lichen planus. *J Am Acad Dermatol* 2000;42:177-82.
- Martin MD, Broughton S, Drangsholt M. Oral Lichen Planus and Dental Materials: A Case-control Study. *Contact Dermatitis* 2003;6:331-36.
- Expósito M, Thomsen P, Ericson L, Sennerby L, Kekholm U. Histopathologic observations on late oral implant failures. *Clinical Implant Dentistry and Related Research*. 2000;32:18-32.
- Esposito SJ, Camisa C, Morgan M. Implant retained overdentures for two patients with severe lichen planus: a clinical report. *J Prosthet Dent*. 2003;89:6-10.