

# Influencia de la proporción corona-implante en la carga inmediata unitaria en implantes extra-cortos de 6,5 mm de longitud. Serie de casos

*La carga inmediata de los implantes cortos y extra-cortos está siendo incluida en los protocolos terapéuticos en la implantología oral dando paso a un nuevo abanico de posibilidades a la hora de restaurar el maxilar atrófico. El problema de la proporción corona-implante desfavorable ha sido estudiado en diferentes trabajos de implantes cortos y extra-cortos debido a que se emplean para rehabilitar grandes atrofiaciones verticales y por lo general esto genera coronas grandes sobre implantes de escasa longitud. Esta desproporción puede ser más crítica en protocolos como la carga inmediata y por esto en el presente trabajo se investiga este tópico. Este estudio, en el que se analizaron varios casos clínicos, concluye que la carga inmediata unitaria en implantes de 6,5 mm de longitud mediante transepitelial unitario y uso de interfases no es un factor de riesgo para generar mayor pérdida ósea o fracaso del implante, incluso en casos de proporción corona-implante desfavorable o CHS incrementado.*

## ◆ Contacto

Dr. Eduardo Anitua  
Fundación Eduardo Anitua  
C/ Jose Maria Cagigal 19, 01007  
Vitoria, Spain  
Phone: +34 945160653  
e-mail: eduardo@fundacioneduardoanitua.org

## Introducción

Desde la primera publicación de implantes con carga inmediata se han ido ampliando los trabajos que recogen ese tópico. Existen diferentes revisiones sistemáticas para evaluar la predictibilidad de la técnica de carga inmediata, y en todas ellas se indica que las tasas de éxito de los implantes rehabilitados con esta técnica son similares a los que se rehabilitan con carga diferida o “convencional”<sup>1-3</sup>. Con el paso del tiempo nuevos datos han sido añadidos al protocolo de carga inmediata para conseguir un mayor éxito del tratamiento encontrándose actualmente recomendaciones como: torque de inserción del implante entre 30 y 45 Ncm para prótesis unitarias y 20 Ncm para prótesis múltiples<sup>4-6</sup>. No es hasta el año 2009 cuando se repara en las prótesis de carga inmediata y la idoneidad de que éstas sean retiradas tras la colocación y la forma en que debe hacerse, así como si la manipulación de las mismas incide sobre el éxito del tratamiento<sup>7</sup>. En el primer estudio publicado al respecto se concluye que retirar las prótesis hasta 10 días después de la inser-

ción de los implantes no afecta a la supervivencia de los mismos y que cuando se retira posteriormente a este lapso de tiempo se disminuye la supervivencia en los implantes estudiados.<sup>7</sup> Los implantes cortos y extra-cortos se han unido a la corriente de la carga inmediata, aunque existen escasas publicaciones que recojan este tópico, encontrando tasas de supervivencia para los implantes estudiados entre el 87 y el 96,6%<sup>8-15</sup>.

En el éxito del tratamiento de implantes extra-cortos con carga inmediata intervienen una serie de factores que tienen una repercusión posterior en las tasas de éxito de los diferentes estudios. Estos factores son principalmente: dependientes del lecho óseo, dependientes de la cirugía y del tipo de prótesis<sup>16</sup>. Uno de los principales factores es la densidad ósea, clave en el torque final de inserción del implante, y por lo tanto en la estabilidad primaria que nos permitirá la carga inmediata. Cuanto mayor sea la densidad del hueso receptor, mayor será la estabilidad primaria, si se ha seguido una secuencia de fresado correcta y ade-

cuada a la morfología del implante a insertar<sup>17</sup>. En el caso de los implantes extra-cortos, esta consecución de estabilidad primaria en muchas ocasiones es más complejo ya que se dispone de un volumen óseo residual menor. En este punto la adecuación del fresado al lecho de forma individualizada es esencial<sup>9,17</sup>. Otro punto que pudiera ser importante para la supervivencia y éxito de los implantes cortos y extra-cortos rehabilitados de forma unitaria con carga inmediata podría ser la proporción corona-implante, ya que una proporción superior a 2, representaría un brazo de palanca sobre un implante de tamaño reducido a considerar, más aún cuando la fuerza se va a transmitir sobre un implante recién insertado. En los implantes ferulizados, se ha demostrado reiteradamente, que esta proporción por muy desfavorable que sea no genera mayor pérdida ósea sobre los implantes ni mayor tasa de fracaso<sup>18-20</sup>. En implantes extra-cortos unitarios el efecto sobre la dimensión de la corona, no se encuentra tan estudiado, al existir menor número de estudios al respecto. Este hecho se debe principalmente a que estas longitudes de implantes no son rehabilitadas generalmente de forma unitaria y a que no suelen utilizarse de forma unitaria con carga inmediata. Aun así, los artículos que recogen estas dos condiciones (implantes extra-cortos 6,5 mm y carga inmediata unitaria) no reflejan para estos implantes mayor tasa de pérdida ósea o mayor fracaso en los implantes estudiados<sup>21-24</sup>. Según el estudio de Bidez y Misch cuando la altura de la corona pasa de 10 a 20 mm se incrementa un 100% la fuerza oclusal que recibe el implante, por lo que pasar de un ratio 1:1 a un ratio 1:2 (corona el doble que el implante) en implantes extra-cortos y con carga inmediata, según estas afirmaciones podría generar que la mayor fuerza oclusal generase una mayor tasa de fracaso o de pérdida ósea.

Otro parámetro que no debemos olvidar cuando hablamos de proporciones corona-implante es el CHS (Crown height space), definido como la distancia desde la cresta ósea al plano de oclusión. Es una medida mucho más sensible que el ratio corona-implante para detectar sobrecargas biomecánicas en los implantes. Por cada incremento de CHS de 1mm., la carga cervical se incrementa en un 20% entorno al cuello del implante.<sup>25-27</sup>

Esta serie de casos trata de evaluar de forma retrospectiva como afecta una proporción corona-implante desfavorable (mayor de 2) sobre implantes dentales de 6,5 mm de longitud rehabilitados de forma unitaria con carga inmediata.



**Dr. Eduardo Anitua MD, PhD, DDS**<sup>1,2,3</sup>

1 Práctica privada en implantología oral, Clínica Eduardo Anitua, Vitoria, España.  
 2 University Institute for Regenerative Medicine and Oral Implantology - UIRMI (UPV/EHU Fundación Eduardo Anitua), Vitoria, Spain.  
 3 BTI Biotechnology Institute, Vitoria, España.

Figura 1. Diámetro de los implantes incluidos en el estudio.

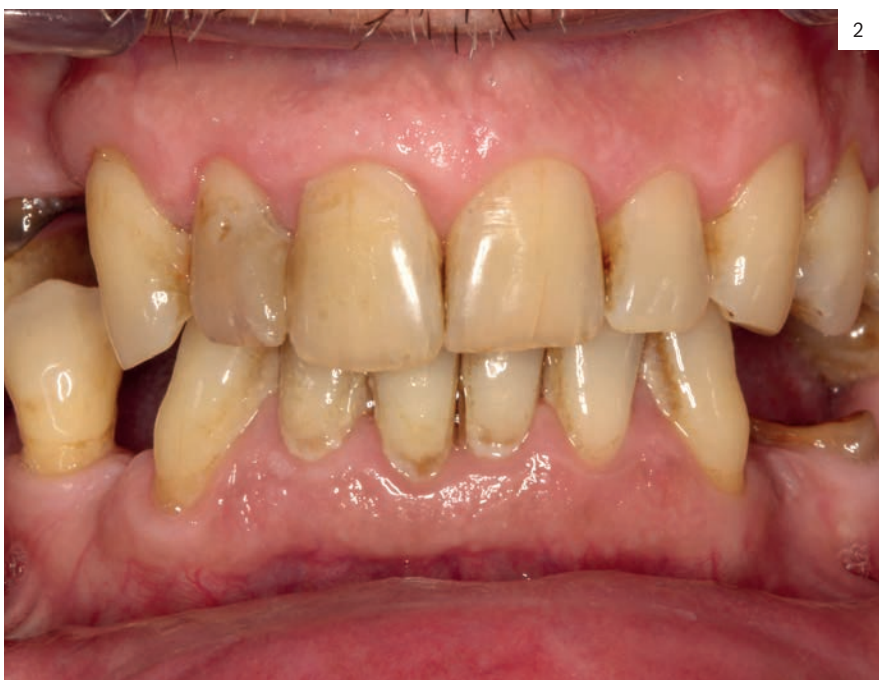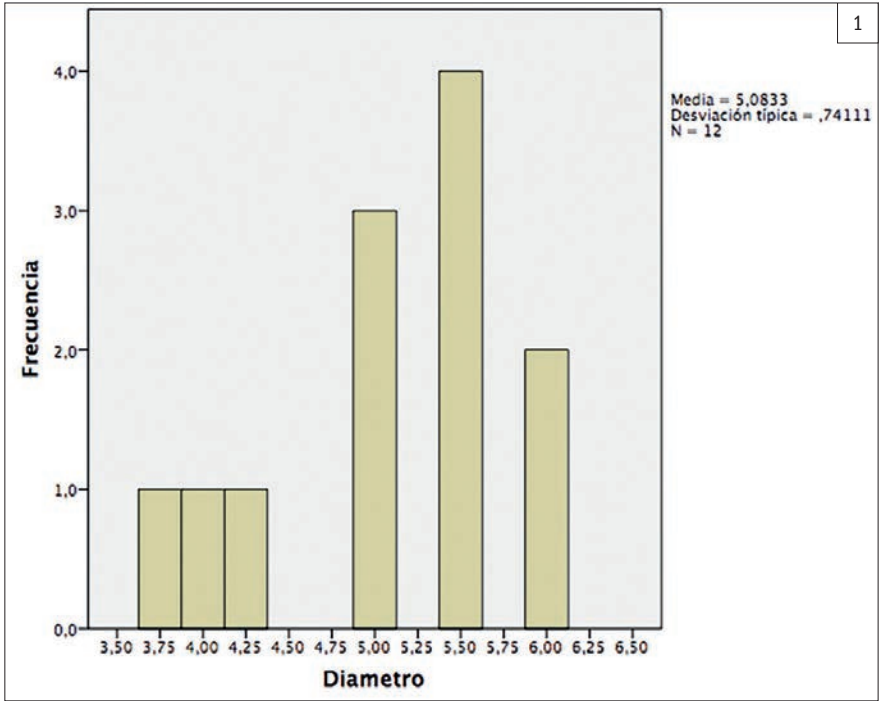


Figura 2. Imagen intraoral inicial del paciente.

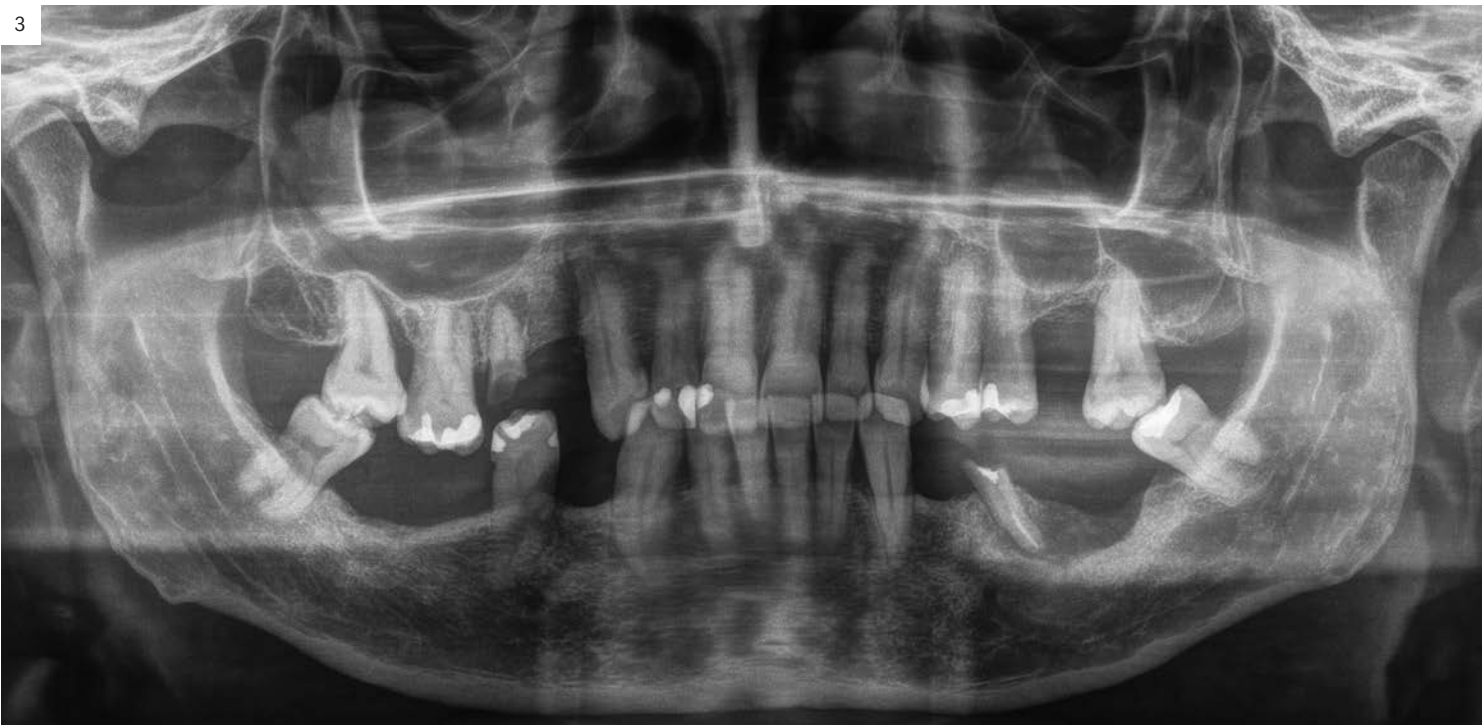

Figura 3. Radiografía inicial del paciente donde podemos observar la presencia de ausencias dentales y una atrofia vertical marcada a nivel de la pieza 26.

## Material y método

Se analizaron de forma retrospectiva implantes extra-cortos (6,5 mm) rehabilitados de forma unitaria y con carga inmediata en una clínica privada en Vitoria, España, durante el período desde Enero

de 2014 Hasta Diciembre de 2016. En todos los casos se realizó carga inmediata mediante transeptial unitario y se reclutaron los pacientes de forma que el tiempo de seguimiento fuera de al menos cuatro años.

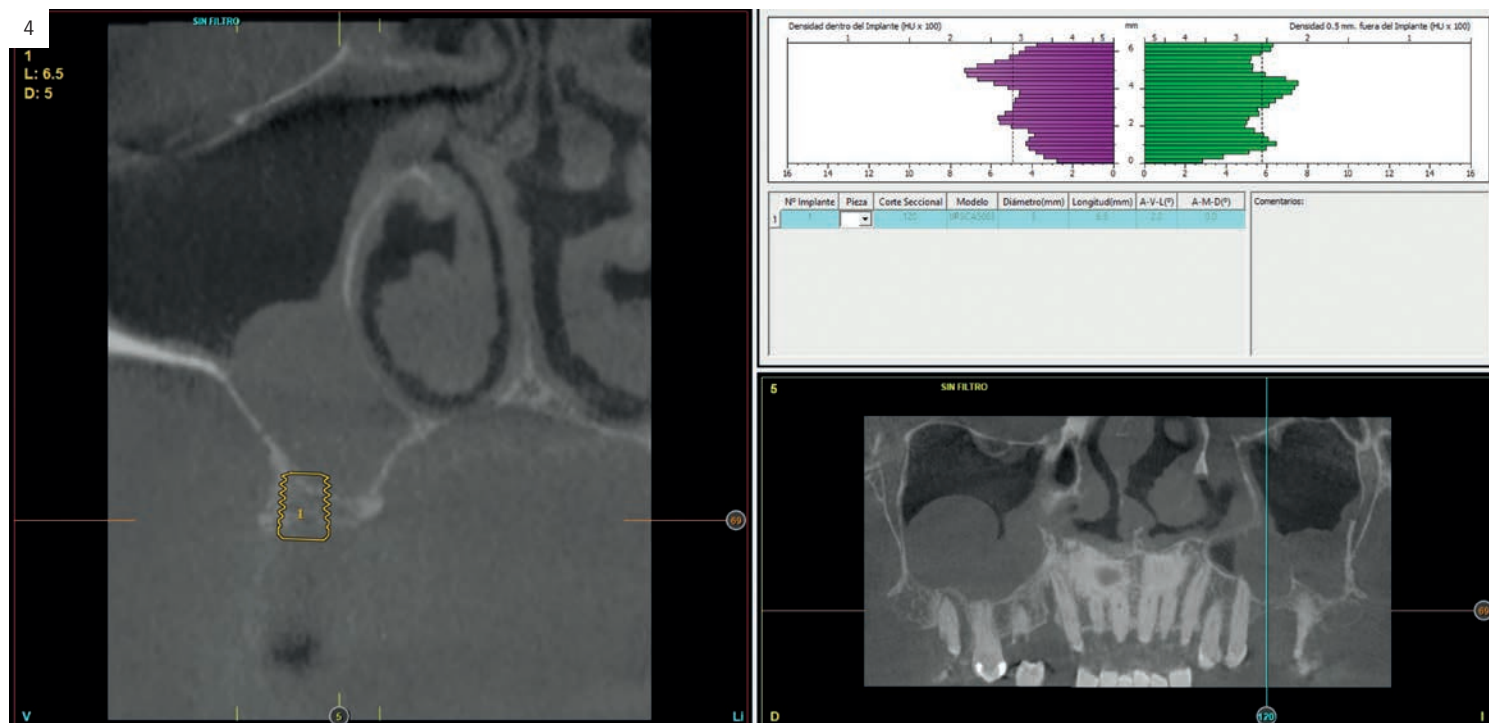
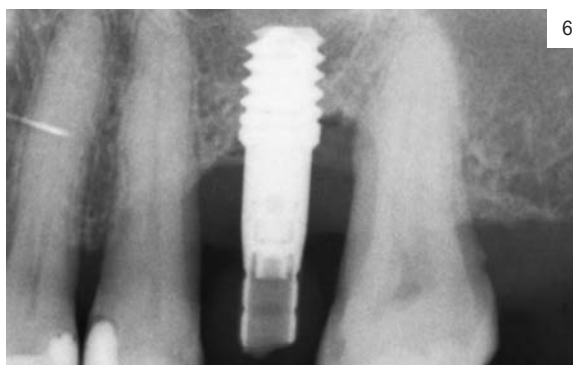
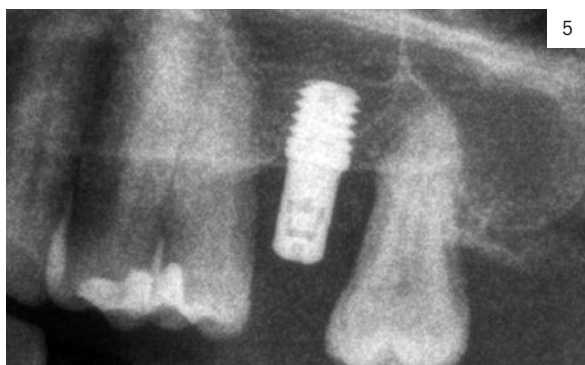

Figura 4. Tac de planificación del implante en posición 26. En él se puede evidenciar claramente la pérdida ósea en altura así como una sinusitis crónica derivada de la pieza dental que se extrajo. Por ello, se decide realizar un implante extra-corto en lugar de una elevación de seno convencional.





Figuras 5 y 6. Imágenes radiológicas del implante tras su inserción y la carga inmediata a través de un Unit y una interfase con una corona provisional.

Todos los pacientes fueron estudiados antes de la inserción de los implantes mediante modelos diagnósticos, exploración intraoral y realización de un TAC dental (Cone-beam) analizado posteriormente mediante un software específico (BTI-Scan II). Antes de la inserción de los implantes se utilizó una pre-medicación antibiótica consistente en amoxicilina 2gr vía oral una hora antes de la intervención y paracetamol 1 gramo vía oral (como analgésico). Posteriormente los pacientes prosiguieron con un tratamiento de amoxicilina 500-750 mg vía oral cada 8 horas (según peso) durante 5 días.

La principal variable estudiada fue la supervivencia de los implantes extra-cortos con carga inmediata y como variables secundarias se han estudiado, la estabilidad del hueso crestal, las complicaciones protésicas y la supervivencia de las prótesis. La recolección de los datos fue llevada a cabo por dos examinadores independientes. El implante fue la unidad de análisis para la estadística descriptiva en cuanto a la localización, dimensiones del implante, y mediciones radiográficas. El paciente fue la unidad de medida para el análisis de la edad, sexo y la historia médica.

Para la estimación de la pérdida ósea marginal se tomó como referencia una longitud conocida en las radiografías (longitud del implante) para calibrar de ese modo las mediciones realizadas en estas radiografías. A partir de la calibración el software utilizado calcula las mediciones reales (Sidexis XG; Sirona Dental Systems, Bensheim, Germany). La pérdida ósea crestal marginal se calculó midiendo desde el hombro del implante hasta el primer sitio donde el contacto hueso implante fuese evidente. La referencia para comparar los registros radiográficos y de este modo estimar la pérdida ósea producida en cada uno de los pacientes fue la radiografía realizada en el momento de inserción de la prótesis. Esta radiografía se utilizó por lo tanto como punto de partida para todas las medidas posteriores. Las complicacio-

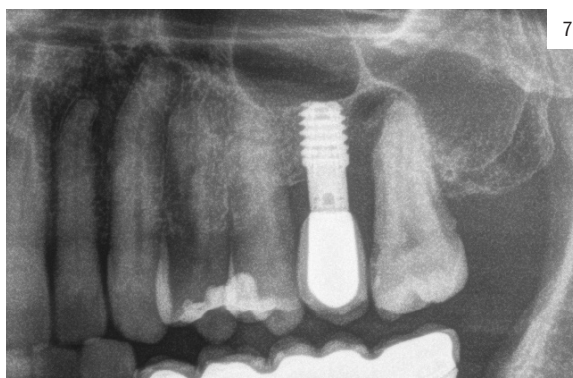


Figura 7. Radiografía de control a los cuatro años de la realización del implante con la corona definitiva. En ella podemos observar que no existe pérdida ósea y el tratamiento permanece estable.

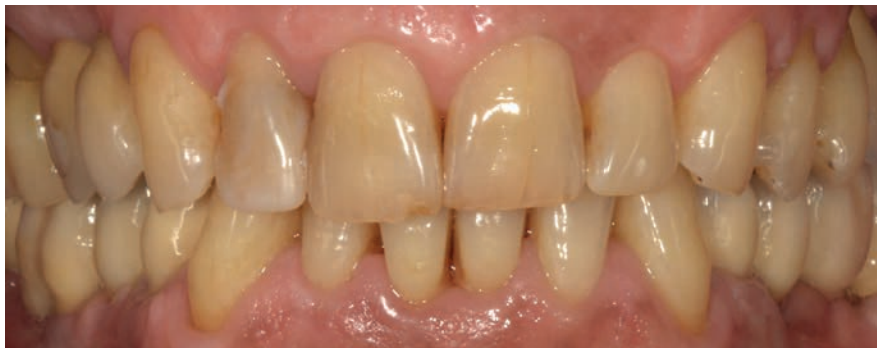nes biológicas y protésicas se objetivaron mediante la revisión de los registros de la historia clínica de los pacientes. Se consideraron como criterios de fracaso de las prótesis la pérdida de retención (atornilladas), fractura de alguno de los componentes de la prótesis, fractura del implante o de la prótesis.

Fue realizado un test de shapiro-Wilk sobre los datos obtenidos para constatar la distribución normal de la muestra.

Las variables cualitativas se describieron mediante un análisis de frecuencias. Las variables cuantitativas se describieron mediante la media y la desviación estándar. La supervivencia de los implantes se calculó mediante el método de Kaplan-Meier. Los datos fueron analizados con SPSS v15.0 para windows (SPSS Inc., Chicago, IL, USA).

## Resultados

Fueron reclutados 12 pacientes en los que se insertaron 12 implantes de 6,5 mm rehabilitados mediante carga inmediata en las 24 horas siguientes a su colocación con transepitelial unitario (Unit). La edad media fue de 56,08 +/- 9 años en el momento de la cirugía y 6 de los pacientes fueron mujeres. El tiempo medio de seguimiento del estudio fue de 54,19 meses (+/- 20,62). Los diámetros de los implantes estudiados variaron desde 3,75 mm hasta 6 mm, siendo el más común 5,5 mm (33% de los casos).



Todos los diámetros de los implantes incluidos en el estudio se muestran en la figura 1. El tipo óseo predominante fue el tipo III con 11 casos, seguido del tipo II que solo se dio en un caso. El torque medio de inserción de los implantes estudiados fue de 46,25 Ncm (+/- 8,01) con un rango de 35 a 65 Ncm. La altura media de la corona de los implantes fue de 15,19 mm (+/- 1,58) con un rango de 13,60-18,91. El valor medio de CHS para los implantes estudiados fue de 15,66 (+/- 1,59) con rango desde 13,02 hasta 22,13 mm. Todos los implantes estudiados se insertaron en el maxilar superior, siendo la posición más frecuente el primer molar siendo de un 25% de los casos para las piezas 16 y 17 respectivamente y un 41,7% para la pieza 26. La media de la pérdida ósea mesial para los implantes estudiados fue de 0,10 mm (+/- 0,73) y la media de la pérdida ósea distal de 0,32 mm (+/- 0,95). Durante el tiempo de seguimiento, no se registraron incidencias protésicas, ni biológicas en los implantes estudiados, no existiendo tampoco ningún fracaso (supervivencia 100%). Al relacionar la pérdida ósea marginal distal con el ratio corona-implante y el CHS se realizaron dos grupos en función del tiempo de carga de 12 a 24 meses de carga (grupo 1) y más de 24 meses de carga (grupo 2). Se analizaron los datos mediante un modelo de regresión lineal. En el grupo 1, al analizar la pérdida ósea en función del ratio no se obtuvieron resultados estadísticamente significativos para la pérdida distal ( $p=0,76$ ) y mesial ( $p=0,44$ ). En el grupo 2, al analizar la pérdida ósea en función del ratio tampoco se obtuvieron resultados estadísticamente significativos para la pérdida distal ( $p=0,55$ ) y mesial ( $p=0,87$ ). Cuando se analizaron los datos de pérdida ósea en función del CHS categorizados en dos grupos según el tiempo de carga se no se obtuvieron diferencias estadísticamente significativas para el grupo 1 en la pérdida ósea mesial ( $p=0,32$ ) y en la pérdida ósea distal ( $p=0,56$ ). En el grupo 2, al analizar la pérdida ósea en función del

CHS no se obtuvieron resultados estadísticamente significativos para la pérdida distal ( $p=0,058$ ) y mesial ( $p=0,36$ ). En las figuras 2-7 se muestra uno de los casos incluidos en el estudio.

### Discusión

La carga inmediata de los implantes cortos ha reportado una supervivencia del 97,1%, similar a la de implantes de longitud convencional con el mismo protocolo de carga y similar a la reportada para implantes cortos en el mismo supuesto Alvira-González y cols<sup>10</sup>, Maló y cols<sup>11</sup>, Cannizzaro y cols<sup>13</sup> muestran supervivencias acumuladas elevadas 87%, 95,7%, 96,6% respectivamente. En esta serie de casos donde se han realizado las cargas inmediatas en implantes unitarios con proporción corona-implante desfavorable y CHS elevado, tampoco se ha incrementado el número de implantes fracasados, siendo la supervivencia de la muestra del 100%.

La pérdida ósea de los implantes estudiados es incluso menor a la de otros estudios similares de carga inmediata en implantes cortos y extracortos donde se reportan pérdidas de 0,4-0,5 mm con un año de seguimiento o 1,25 mm +/- 0,99 mm con tres años de seguimiento<sup>8-13</sup>.

En el estudio, no se han reportado tampoco complicaciones protésicas ni quirúrgicas durante el tiempo de seguimiento. La mayor parte de las complicaciones que se generan en la carga inmediata de implantes unitarios son: pérdida de retención de la prótesis, cambios en la zona rehabilitada con exposición de componentes y mal ajuste de las prótesis. Estos inconvenientes pueden en parte, solventarse con el diseño de transeptal unitario junto con las interfases que permiten adecuar la presión ejercida en el tejido y lograr perfiles de emergencia similares a los de los dientes adyacentes. La selección del aditamento protésico adecuado a cada caso puede marcar la diferencia entre el éxito o fracaso de nuestra rehabilitación dental y por lo tanto de nuestro tratamiento<sup>19,29</sup>.

La elevada proporción corona-implante, incluso en técnicas teóricamente más sensibles como esta donde se ha realizado carga inmediata unitaria en implantes de 6,5 mm no ha producido mayor pérdida ósea ni mayor fracaso en los implantes. Muchos de los trabajos que tratan este tópico llegan a la misma conclusión<sup>21-27</sup>, aunque, en este caso, el hecho de que los implantes sean de menor longitud que en otros trabajos y con carga inmediata podrían ser factores determinantes que debían ser estudiados.

## Conclusiones

La carga inmediata unitaria en implantes de 6,5 mm de longitud mediante transeptal unitario y uso de interfases no es un factor de riesgo para generar mayor pérdida ósea o fracaso del implante, incluso en

casos de proporción corona-implante desfavorable o CHS incrementado.

No obstante, son necesarios más trabajos que valoren esta situación con mayor tiempo de seguimiento y series más amplias para corroborar nuestros hallazgos.

## Resumen

### Introducción

La carga inmediata de los implantes cortos y extra-cortos está siendo incluida en los protocolos terapéuticos en la implantología oral dando paso a un nuevo abanico de posibilidades a la hora de restaurar el maxilar atrofico. El problema de la proporción corona-implante desfavorable ha sido estudiado en diferentes trabajos de implantes cortos y extra-cortos debido a que se emplean para rehabilitar grandes atrofia verticales y por lo general esto genera coronas grandes sobre implantes de escasa longitud. Esta desproporción puede ser más crítica en protocolos como la carga inmediata y por esto en el presente trabajo se investiga este tópico.

### Material y métodos

Se analizaron de forma retrospectiva implantes extra-cortos (6,5 mm) rehabilitados de forma unitaria y con carga inmediata. La edad media fue de 56,08 +/- 9 años en el momento de la cirugía y 6 de los pacientes fueron mujeres. El tiempo medio de seguimiento del estudio fue de 54,19 meses (+/- 20,62). Fue realizado un test de Shapiro-Wilk sobre los datos obtenidos para constatar la distribución normal de la muestra.

Las variables cualitativas se describieron mediante un análisis de frecuencias y las variables cuantitativas se describieron mediante la media y la desviación estándar. La supervivencia de los implantes se calculó mediante el método de Kaplan-Meier.

### Resultados

Fueron reclutados 12 pacientes en los que se insertaron 12 implantes de 6,5 mm rehabilitados mediante carga inmediata en las 24 horas siguientes a su colocación con transeptal unitario (Unit). El tiempo medio de seguimiento del estudio fue de 54,19 meses (+/- 20,62). La altura media de la corona de los implantes fue de 15,19 mm (+/- 1,58) con un rango de 13,60-18,91. El valor medio de CHS para los implantes estudiados fue de 15,66 (+/- 1,59) con rango desde 13,02 hasta 22,13 mm. Al relacionar la pérdida ósea marginal distal con el ratio corona-implante y el CHS se realizaron dos grupos en función del tiempo de carga de 12 a 24 meses de carga (grupo 1) y más de 24 meses de carga (grupo 2). Se analizaron los datos mediante un modelo de regresión lineal. No se obtuvieron diferencias estadísticamente significativas para la relación pérdida ósea- ratio ni para pérdida ósea CHS en ninguno de los grupos.

### Conclusiones

La carga inmediata unitaria en implantes de 6,5 mm de longitud mediante transeptal unitario y uso de interfases no es un factor de riesgo para generar mayor pérdida ósea o fracaso del implante, incluso en casos de proporción corona-implante desfavorable o CHS incrementado.

## Bibliografía

1. Szmukler-Moncler S, Piattelli A, Favero GA, Dubrulle JH. Considerations preliminary to the application of early and immediate loading protocols in dental implantology. *Clin Oral Implants Res* 2000;11:12-25.
2. Benic GI, Mir-Mari J, Hammerle CH. Loading protocols for single-implant crowns: a systematic review and meta-analysis. *Int J Oral Maxillofac Implants* 2014;29 Suppl:222-238.
3. Esposito M, Grusovin MG, Maghahah H, Worthington HV. Interventions for replacing missing teeth: different times for loading dental implants. *Cochrane Database Syst Rev* 2013;3:CD003878.
4. Szmukler-Moncler S, Piattelli A, Favero GA, Dubrulle JH. Considerations preliminary to the application of early and immediate loading protocols in dental implantology. *Clin Oral Implants Res* 2000;11:12-25.
5. Benic GI, Mir-Mari J, Hammerle CH. Loading protocols for single-implant crowns: a systematic review and meta-analysis. *Int J Oral Maxillofac Implants* 2014;29 Suppl:222-238.
6. Esposito M, Grusovin MG, Maghahah H, Worthington HV. Interventions for replacing missing teeth: different times for loading dental implants. *Cochrane Database Syst Rev* 2013;3:CD003878.
7. Borges AF, Dias Pereira LA, Thomé G, Melo AC, de Mattias Sartori IA. Prostheses removal for suture removal after immediate load: success of implants. *Clin Implant Dent Relat Res*. 2010;12(3):244-248. doi:10.1111/j.1708-8208.2009.00157.x
8. Anitua E. Immediate Loading of Short Implants in Posterior Maxillae: Case Series. *Acta Stomatol Croat*. 2017;51:157-162.
9. Anitua E, Flores J, Flores C, Alkhraisat MH. Long-term Outcomes of Immediate Loading of Short Implants: A Controlled Retrospective Cohort Study. *Int J Oral Maxillofac Implants*. 2016;31:1360-1366.
10. Alvira-González J, Díaz-Campos E, Sánchez-Garcés MA, Gay-Escoda C. Survival of immediately versus delayed loaded short implants: A prospective case series study. *Med Oral Patol Oral Cir Bucal*. 2015;20:e480-8.
11. Maló P, de Araújo Nobre MA, Lopes AV, Rodrigues R. Immediate loading short implants inserted on low bone quantity for the rehabilitation of the edentulous maxilla using an All-on-4 design. *J Oral Rehabil*. 2015;42:615-23.
12. Rossi F, Lang NP, Ricci E, Ferraioli L, Marchetti C, Botticelli D. Early loading of 6-mm-short implants with a moderately rough surface supporting single crowns—a prospective 5-year cohort study. *Clin Oral Implants Res*. 2015;26:471-477.
13. Cannizzaro G, Leone M, Torchio C, Viola P, Esposito M. Immediate versus early loading of 7-mm-long flapless-placed single implants: a split-mouth randomised controlled clinical trial. *Eur J Oral Implantol*. 2008;1:277-92.
14. Degidi M, Piattelli A, Iezzi G, Carinci F. Immediately loaded short implants: analysis of a case series of 133 implants. *Quintessence Int*. 2007;38:193-201.
15. Anitua E, Flores C, Flores J, Alkhraisat MH. Clinical Effectiveness of 6.5-mm-Long Implants to Support Two-Implant Fixed Prostheses in Premolar-Molar Region: The Influence of Immediate Loading and the Length of Splinting Implant. *J Prosthodont*. 2019;28:e688-e693.
16. Gapski R, Wang HL, Mascarenhas P, Lang NP. Critical review of immediate implant loading. *Clin Oral Implants Res* 2003; 14: 515-527.
17. Anitua E, Alkhraisat MH, Pinas L, Orive G. Efficacy of biologically guided implant site preparation to obtain adequate primary implant stability. *Ann Anat* 2015; 199: 9-15.
18. Anitua E, Piñas L, Orive G. Retrospective study of short and extra-short implants placed in posterior regions: influence of crown-to-implant ratio on marginal bone loss. *Clin Implant Dent Relat Res*. 2015 Feb;17(1):102-10.
19. Anitua E, Alkhraisat MH, Piñas L, Begoña L, Orive G. Implant survival and crestal bone loss around extra-short implants supporting a fixed denture: the effect of crown height space, crown-to-implant ratio, and offset placement of the prosthesis. *Int J Oral Maxillofac Implants*. 2014 May-Jun;29(3):682-9.
20. Padhye NM, Lakha T, Naenni N, Kheur M. Effect of crown-to-implant ratio on the marginal bone level changes and implant survival - A systematic review and meta-analysis. *J Oral Biol Craniofac Res*. 2020 Oct-Dec;10(4):705-713.
21. Mangano F, Frezzato I, Frezzato A, Veronesi G, Mortellaro C, Mangano C. The Effect of Crown-to-Implant Ratio on the Clinical Performance of Extra-Short Locking-Taper Implants. *J Craniofac Surg*. 2016 May;27(3):675-81.
22. Yang Y, Yu H, Wang J, Gao M, Qiu L. Influence of crown-to-implant ratio and different prosthetic designs on the clinical conditions of short implants in posterior regions: A 4-year retrospective clinical and radiographic study. *Clin Implant Dent Relat Res*. 2020 Feb;22(1):119-127.
23. Di Fiore A, Vigolo P, Sivoletta S, Cavallini F, Katsoulis J, Monaco C, Stellini E. Influence of Crown-to-Implant Ratio on Long-Term Marginal Bone Loss Around Short Implants. *Int J Oral Maxillofac Implants*. 2019 July/August;34(4):992-998.
24. Malchiodi L, Ricciardi G, Salandini A, Caricasulo R, Cucchi A, Ghensi P. Influence of crown-implant ratio on implant success rate of ultra-short dental implants: results of a 8- to 10-year retrospective study. *Clin Oral Investig*. 2020 Sep;24(9):3213-3222.
25. Nissan J, Ghelfan O, Gross O, Priel I, Gross M, Chausu G. The effect of crown/implant ratio and crown height space on stress distribution in unsplinted implant supporting restorations. *J Oral Maxillofac Surg* 69:1934-1939, 2011.
26. Nissan J, Ghelfan O, Gross O, Priel I, Gross M, Chausu G. The effect of splinting implant-supported restorations on stress distribution of different crown-implant ratios and crown height spaces. *J Oral Maxillofac Surg* 69:2990-2994, 2011.
27. Misch CE, Goodacre CJ, Finley JM, et al. Consensus conference panel report: crown-height space guidelines for implant dentistry—part 2. *Implant Dent*. 2006;15:113-121.
28. Kern M, Att W, Fritzer E, Kappel S, Luthardt RG, Mundt T, Reissmann DR, Rädels M, Stiesch M, Wolfart S, Passia N. Survival and Complications of Single Dental Implants in the Edentulous Mandible Following Immediate or Delayed Loading: A Randomized Controlled Clinical Trial. *J Dent Res*. 2018;97:163-170.
29. Bin S, Hao Z. [Dental implant restoration abutment selection]. *Hua Xi Kou Qiang Yi Xue Za Zhi*. 2017;35:124-126.