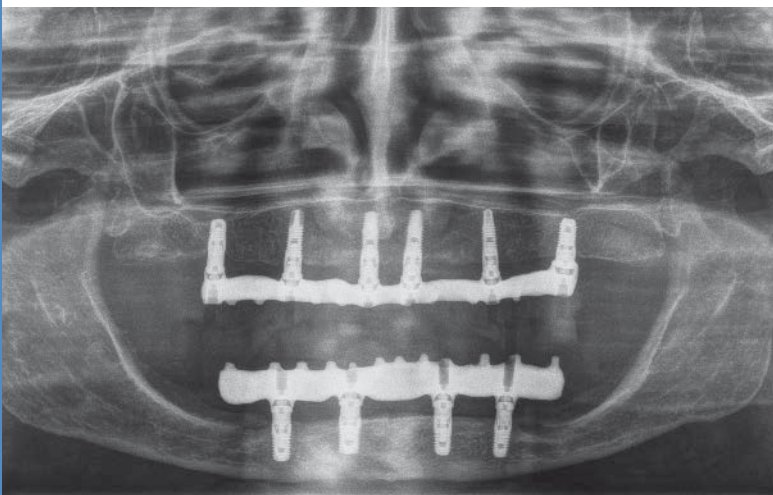
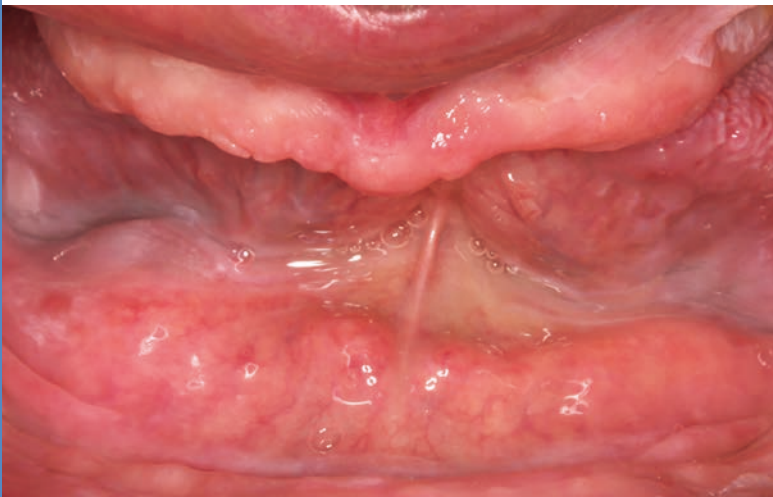

Casos de éxito

Abordaje mínimamente invasivo de un caso con extrema reabsorción vertical y horizontal maxilomandibular. Uso de implantes de plataforma interna estrecha




Introducción

En cirugía oral, como en la mayoría de las disciplinas de la Odontología, la búsqueda de un abordaje mínimamente invasivo para la resolución de los casos con mayor complejidad es una realidad en nuestros tiempos. Minimizar el uso de las técnicas que implican una mayor morbilidad para el paciente sustituyéndolas por otras más innovadoras, en las que el impacto de la cirugía sea menor, es el reto al que nos enfrentamos diariamente¹⁻². Desde el enfoque de los pacientes, también es preferible el uso de estas técnicas menos agresivas y con menor coste en número de intervenciones y, por lo tanto, en tiempo total de tratamiento; así, son preferibles las nuevas técnicas como los implantes cortos y los implantes de plataforma estrecha, que evitan tratamientos más complejos como las regeneraciones y los injertos en bloque, siendo además una alternativa altamente predecible³⁻⁴.

Se consideran implantes estrechos aquellos cuyo diámetro es inferior a 3,75 mm y, por lo general, estos implantes se reservaban para zonas donde el espacio interoclusal se encontraba disminuido⁵. Posteriormente, con mejoras en el diseño de los implantes y estudios biomecánicos que respaldan su uso para otras localizaciones, se ha demostrado que estos implantes pueden, ferulizados a otros implantes, aportarnos un correcto comportamiento biomecánico similar al uso de implantes de un mayor diámetro, precisando los implantes estrechos menor volumen óseo horizontal y, por lo tanto, evitando cirugías extras en algunos pacientes⁶⁻⁸.

Dr. Eduardo Anitua

Práctica privada en implantología oral, Clínica Eduardo Anitua, Vitoria.
 University Institute for Regenerative Medicine and Oral Implantology
 - UIRMI (UPV/EHU Fundación Eduardo Anitua), Vitoria,
 BTI Biotechnology institute.

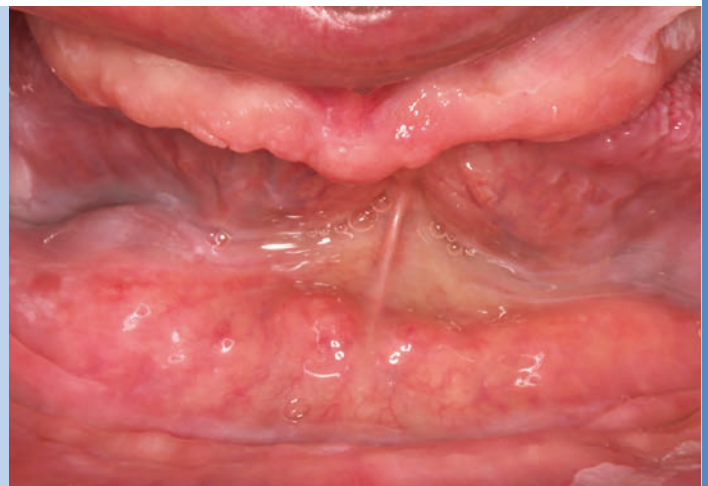
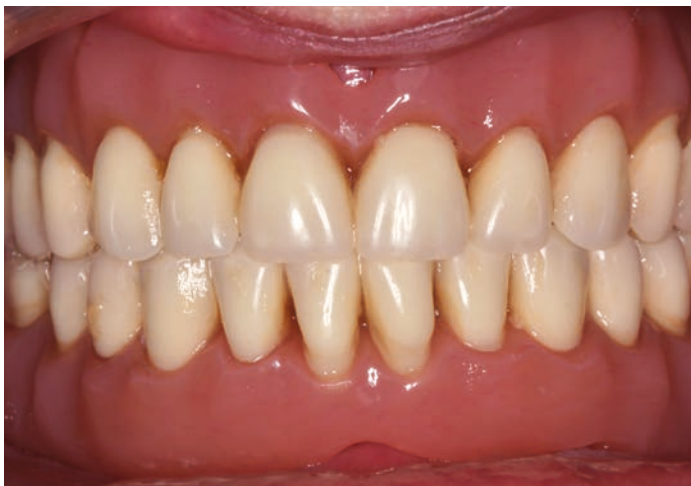
En nuestro grupo de estudio hemos realizado numerosos análisis biomecánicos de carga de los implantes de distintos diámetros, obteniendo que las espiras que trabajan una vez que el implante se encuentra correctamente oseointegrado son únicamente las 3-4 primeras espiras⁹. Además, si ferulizamos los implantes consiguiendo un puente de tres implantes que trabajen en grupo, y si es posible con una disposición ligeramente tripoidea, se eliminan los momentos flectores de los mismos y se reducen hasta 300 veces las tensiones que produce el implante. De este modo, podemos utilizar implantes estrechos ferulizados a otros implantes de diámetro convencional, siendo el comportamiento biomecánico de estos implantes, en cuanto a la dispersión de tensión en el hueso crestal, muy similar a la de diámetros mayores de implantes. En el siguiente caso clínico mostramos la resolución de un caso de atrofia horizontal y vertical combinado mediante el uso de implantes cortos y estrechos.

Caso clínico

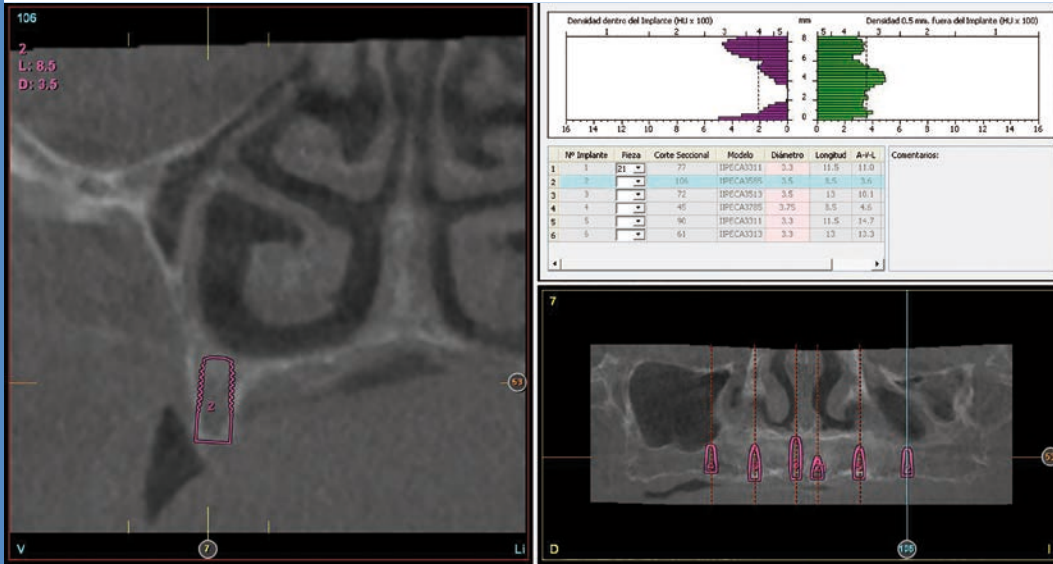
Presentamos el caso de una mujer de 62 años portadora de una prótesis removible completa superior e inferior durante varias décadas. Acude a la consulta solicitando la rehabilitación mediante implantes, ya que la reabsorción ósea de maxilar y mandíbula hace que la estabilidad de las prótesis no sea la adecuada y se ha deteriorado su masticación. En la exploración intraoral podemos observar unas prótesis removibles con los dientes bastante deteriorados y, al retirarlas, unas crestas edéntulas con extrema reabsorción cubiertas por una mucosa delgada (figs. 1 y 2).

Se realiza un Cone-Beam para estudiar el volumen óseo residual de maxilar y mandíbula, encontrándonos con una atrofia vertical extrema en la mandíbula y una combinación de atrofia horizontal y vertical en el maxilar superior. Todo ello nos hace planificar implantes de plataforma estrecha en ambos casos, siendo todos cortos en la mandíbula (figs. 3-9).

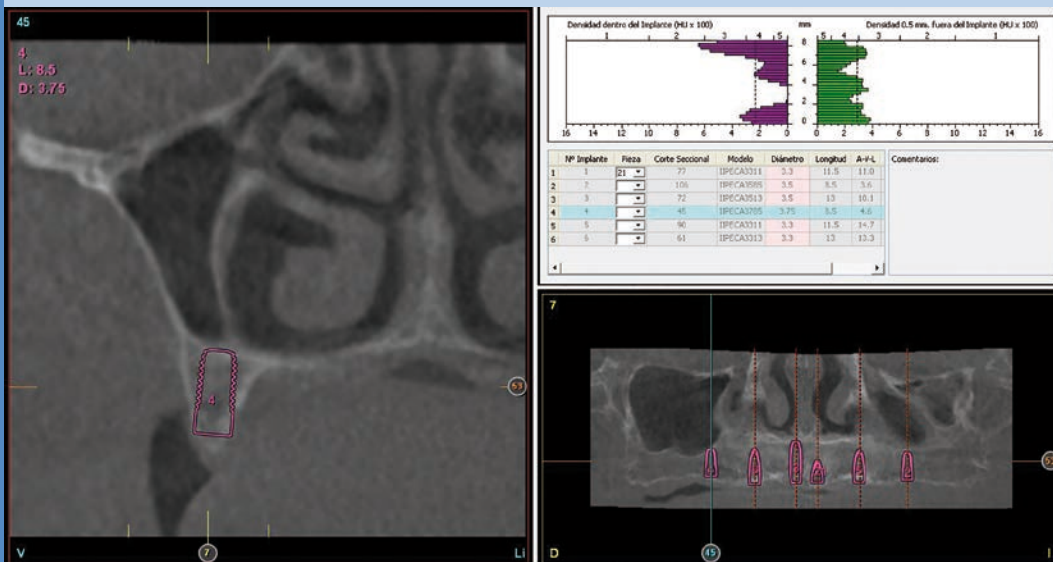
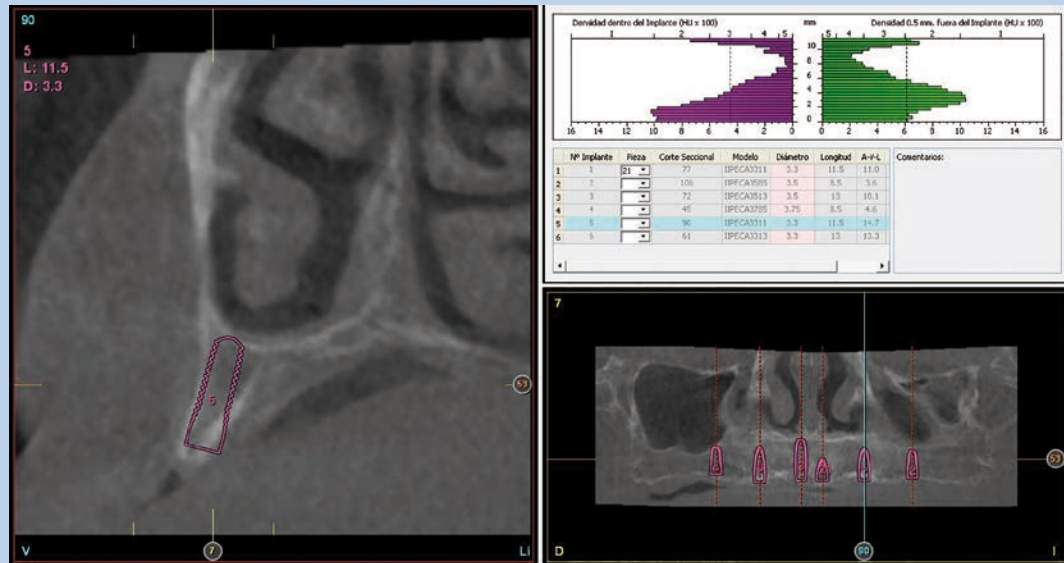


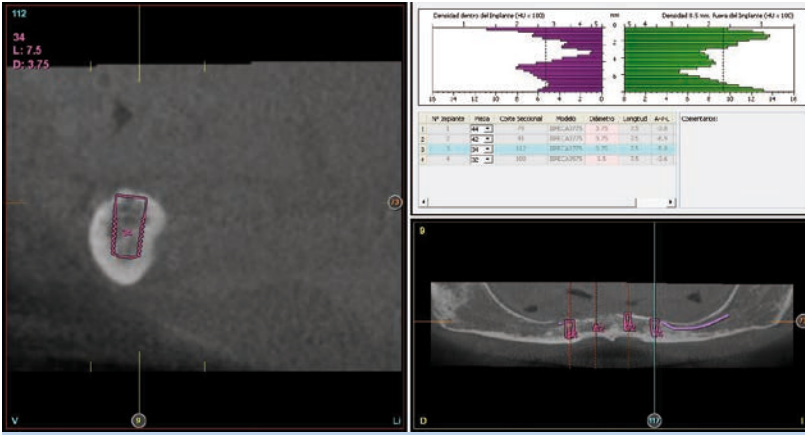
FIGS. 1 y 2. Imágenes intraorales de la paciente con y sin su prótesis removible.

Casos de éxito |

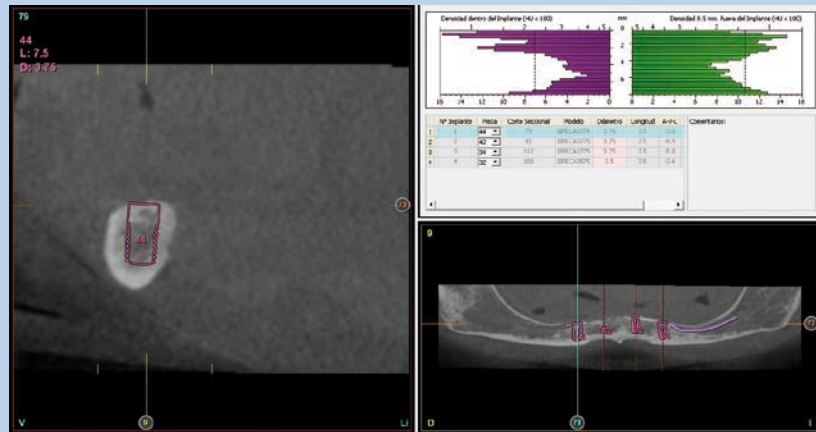
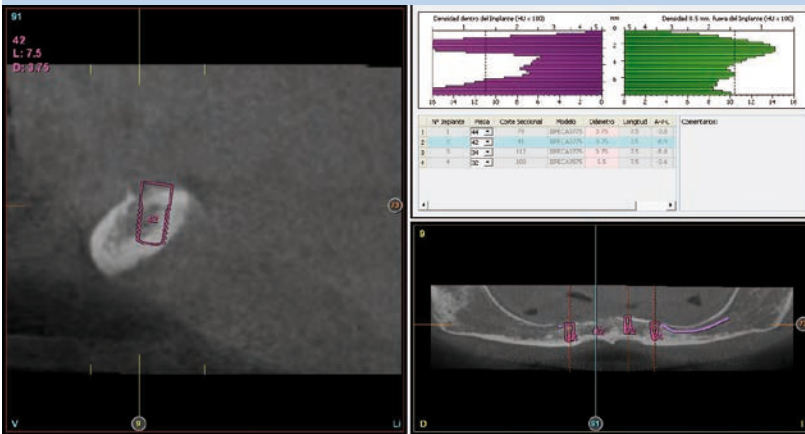
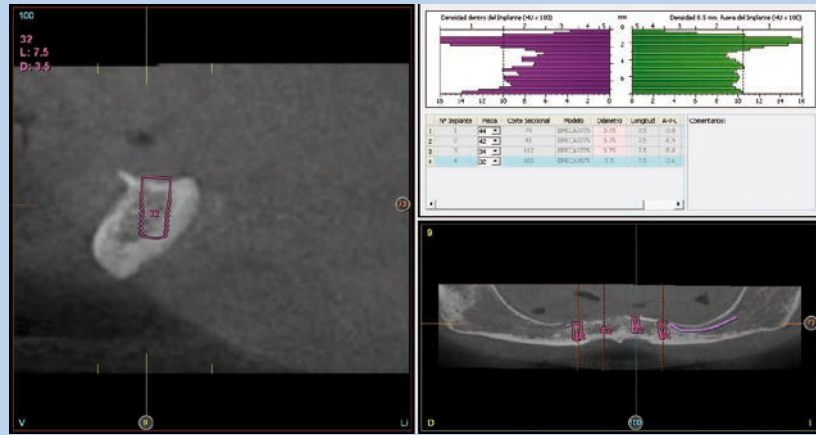


FIGS. 3-5. Imágenes del Cone-Beam dental de planificación, donde podemos ver la atrofia horizontal y la planificación de los implantes estrechos.





FIGS. 6-9. Cortes de planificación mandibular con objetivación de atrofia vertical.



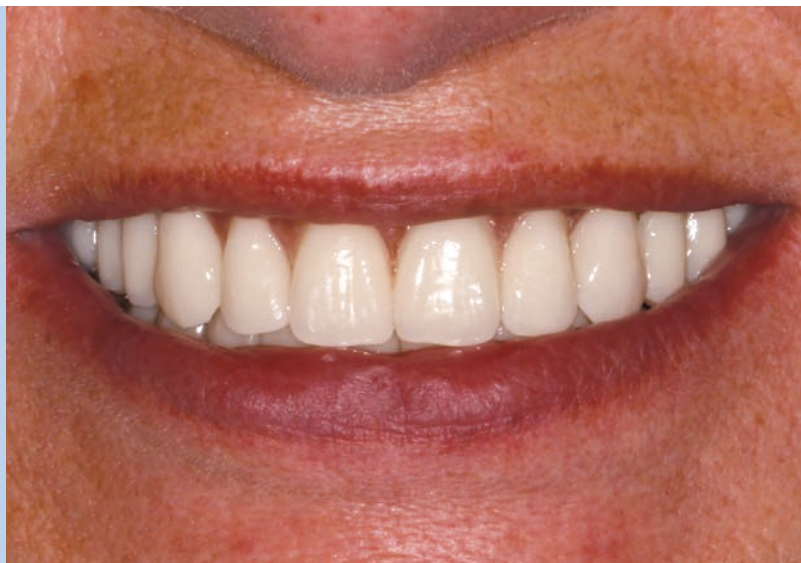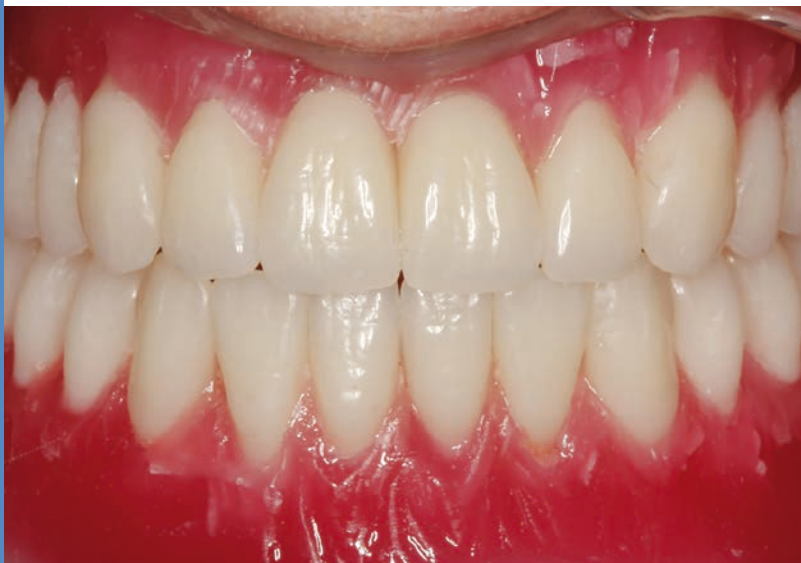Casos de éxito |

Con la planificación quirúrgica realizada, se confecciona un encerado diagnóstico con la posición idónea de los dientes para recuperar la dimensión vertical y la oclusión perdida. Este encerado se prueba en boca para constatar los parámetros estéticos y sobre el mismo se confeccionarán las guías radiológicas y quirúrgicas, así como las prótesis provisionales (figs. 10 y 11).

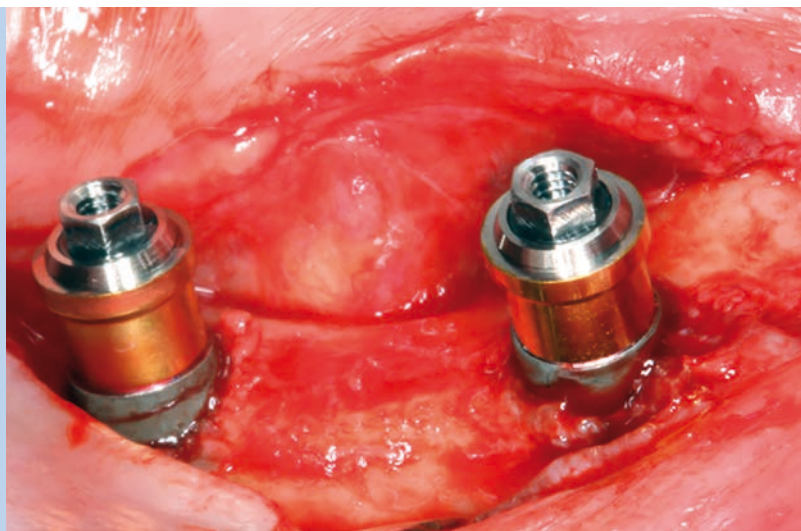
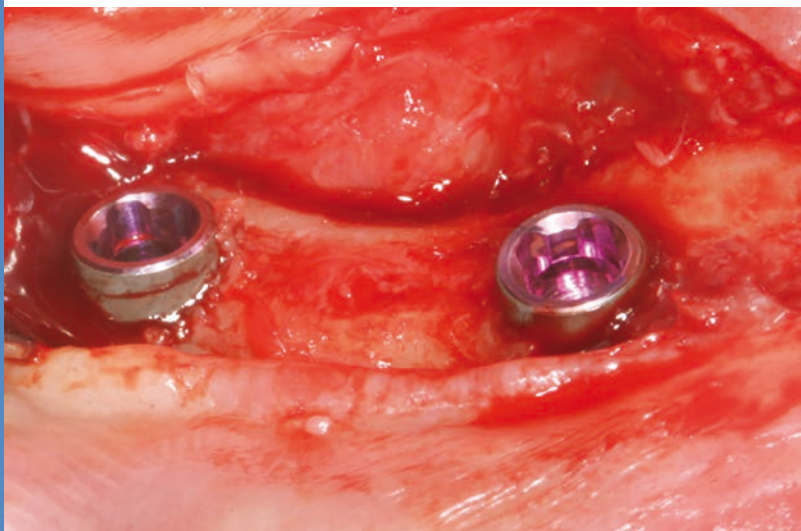
Los implantes mandibulares se insertan con un buen torque (entre 40 y 60 Ncm), por lo que puede realizarse carga inmediata de los mismos. Para ello, se colocan los transeptiliales en el mo-

Las espiras que trabajan una vez que el implante se encuentra correctamente oseointegrado son únicamente las 3-4 primeras espiras

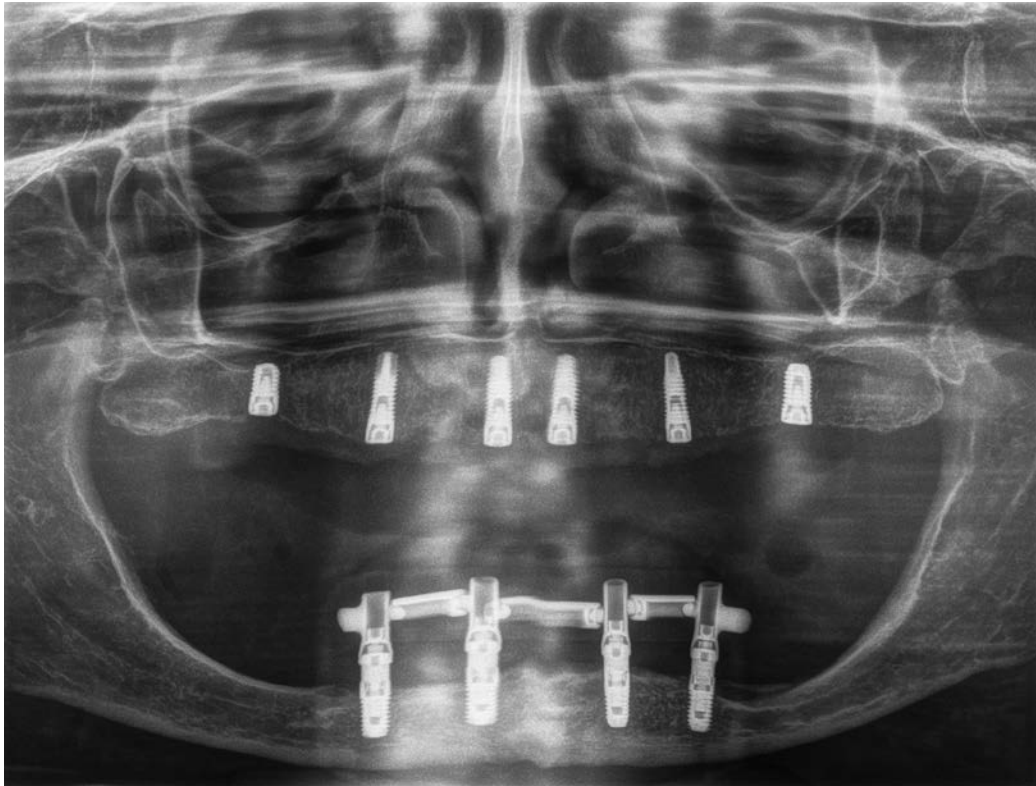
mento de la cirugía (para lograr hermetismo desde esta fase entre los implantes y la prótesis) y se confecciona desde el encerado una prótesis con estructura de barras articuladas (figs. 12-14).



FIGS. 10 y 11. Encerado diagnóstico y prueba en boca.



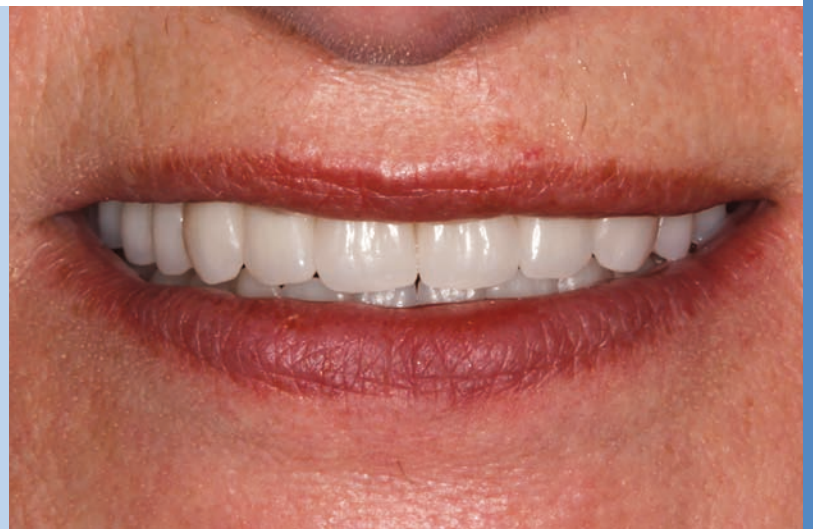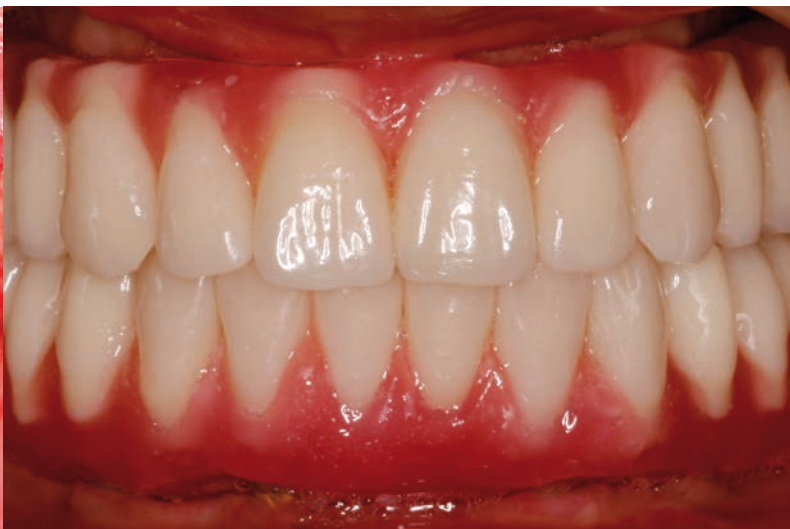FIGS. 12 y 13. Inserción de los implantes de plataforma estrecha y conexión interna en la mandíbula y colocación de transeptiliales Multi-im para carga inmediata.



◀ **FIG. 14.** Radiografía tras la inserción de los implantes superiores e inferiores y la colocación de la carga inmediata con barras articuladas 24 horas después de la cirugía.

Transcurridos cinco meses desde la inserción de los implantes y desde la carga inmediata de la mandíbula, comienza el diseño de la prótesis definitiva, englobando ahora los implantes superiores. Para ello, se realiza un encerado diagnóstico con los cilindros una vez hecha la segunda fase de los implantes superiores

y colocados los transepiteliales, sobre los que se ha tomado directamente la medida. Se procede a la elaboración también de una prótesis inferior nueva, por lo que el encerado es de ambos arcos. A través de este encerado se procede a realizar dos nuevas prótesis con estructura metálica (híbridas) (figs. 15-17).



▲ **FIGS. 15 y 16.** Nuevo encerado para la prótesis definitiva.

Casos de éxito |

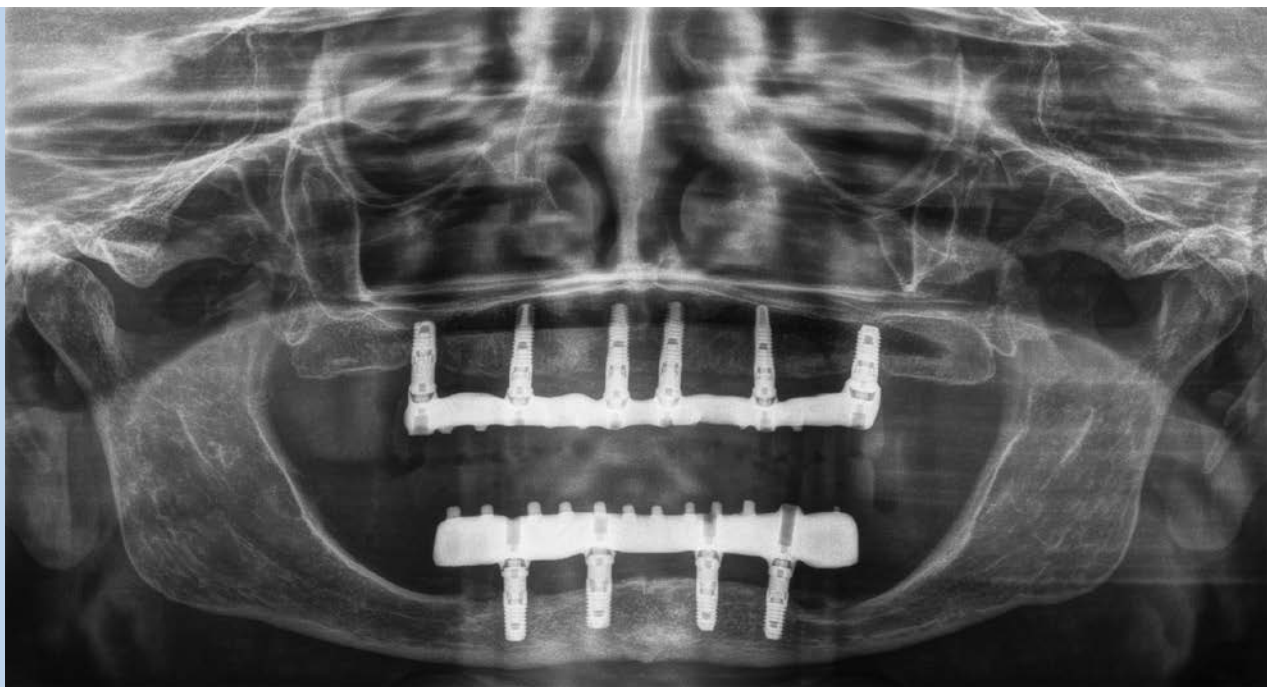


FIG. 17. Prótesis definitiva insertada. En esta ocasión se ha realizado una prótesis híbrida de resina con estructuras mecanizadas por CAD-CAM, colocadas sobre transepiteliales Multi-im.

La paciente mantiene sus revisiones al mes, tres meses, seis meses y, posteriormente, anualmente, hasta la última revisión a los cuatro años, con estabilidad ósea total y sin eventos adversos durante el periodo de seguimiento (fig. 18).

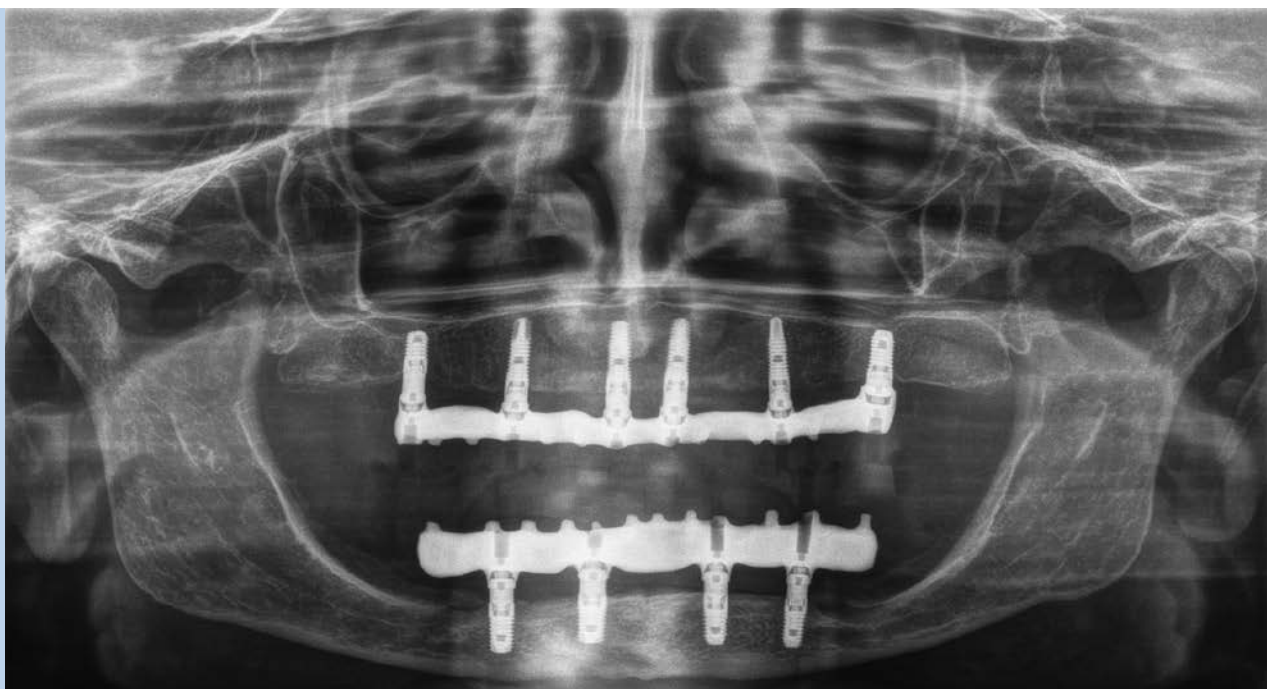


FIG. 18. Estado de la rehabilitación a los cuatro años de seguimiento.

Discusión

Los implantes estrechos son hoy en día una alternativa más en la rehabilitación de las atrofas maxilares y mandibulares con cifras de supervivencia entorno al 94 y el 100 %, dependiendo de la localización, empleo de técnicas accesorias unidas a estos implantes y la técnica quirúrgica y protésica empleada¹⁰⁻¹⁴. Estos implantes muestran una buena fiabilidad, siempre que sean ferulizados a otros implantes, y representan una menor morbilidad para el paciente, en comparación con las técnicas de regeneración y expansión que serían necesarias para resolver la atrofia horizontal de forma favorable³. La unión de implantes cortos a los implantes estrechos nos permite abordar con éxito casos más complejos con reabsorciones combinadas, siendo una forma simplificada de abordar casos quirúrgicos complejos¹⁵⁻¹⁷. Esto beneficia al paciente (menor número de cirugías y tratamiento más rápido) y hace que la técnica pueda ser empelada por cirujanos con menor experiencia en otras técnicas más complejas. Un estudio elaborado por Pommer y cols. concluyó que muchos pacientes prefieren técnicas míni-

La unión de implantes cortos a los implantes estrechos nos permite abordar con éxito casos más complejos con reabsorciones combinadas

mamente invasivas antes que procedimientos con injertos y grandes técnicas regenerativas para lograr insertar implantes de mayor diámetro y longitud, siendo por lo tanto las técnicas que precisan menor intervención las que producen una mayor satisfacción en el paciente³.

Conclusión

El uso de implantes estrechos y cortos pueden ser una combinación adecuada para el tratamiento de atrofas maxilares y mandibulares combinadas, logrando reducir el número de cirugías y la morbilidad asociada a las mismas para el paciente.

Bibliografía

1. **Yadav MK, Verma UP, Parikh H, Dixit M.** *Minimally invasive transgingival implant therapy: A literature review.* Natl J Maxillofac Surg. 2018;9(2):117-122.
2. **Misch CM, Polido WD.** *A "Graft Less" Approach for Dental Implant Placement in Posterior Edentulous Sites.* Int J Periodontics Restorative Dent. 2019;39(6):771-779.
3. **Pommer B, Mailath-Pokorny G, Haas R, Busenlechner D, Fürhauser R, Watzek G.** *Patients' preferences towards minimally invasive treatment alternatives for implant rehabilitation of edentulous jaws.* Eur J Oral Implantol. 2014;7 Suppl 2:S91-S109.
4. **Hof M, Tepper G, Semo B, Arnhart C, Watzek G, Pommer B.** *Patients' perspectives on dental implant and bone graft surgery: questionnaire-based interview survey.* Clin Oral Implants Res. 2014;25(1):42-45.
5. **Andersen E, Saxegaard E, Knutsen BM, Haanaes HR.** *A prospective clinical study evaluating the safety and effectiveness of narrow-diameter threaded implants in the anterior region of the maxilla.* Int J Oral Maxillofac Implants 2001; 16: 217-224.
6. **Klein MO, Schiegnitz E, Al-Nawas B.** *Systematic review on success of narrow-diameter dental implants.* Int J Oral Maxillofac Implants. 2014;29 Suppl:43-54.
7. **Schiegnitz E, Al-Nawas B.** *Narrow-diameter implants: A systematic review and meta-analysis.* Clin Oral Implants Res. 2018;29 Suppl 16:21-40.
8. **Jafarian M, Mirhashemi FS, Emadi N.** *Finite element analysis of estrés distribution around a dental implant with different amounts of bone loss: An in vitro study.* Dent Med Probl. 2019;56(1):27-32.
9. **Anitua E, Tapia R, Luzuriaga F, Orive G.** *Influence of implant length, diameter, and geometry on estrés distribution: A finite element analysis.* Int J Periodontics Restorative Dent 2010;30:89-95.
10. **Amato F.** *Overcoming Anatomical Limitations: The New Frontier of Implantology.* Compend Contin Educ Dent. 2018;39:13-15.
11. **Anitua E, Alkhraisat MH.** *Clinical Performance of Short Dental Implants Supporting Single Crown Restoration in the Molar-Pre-molar Region: Cement Frente a Screw Retention.* Int J Oral Maxillofac Implants. 2019;34:969-976.
12. **Anitua E, Alkhraisat MH.** *Fifteen-Year Follow-up of Short Dental Implants in the Completely Edentulous Jaw: Submerged Frente a Nonsubmerged Healing.* Implant Dent. 2019 Dec;28(6):551-555.
13. **Anitua E, Alkhraisat MH.** *15-year follow-up of short dental implants placed in the partially edentulous patient: Mandible Vs maxilla.* Ann Anat. 2019 Mar;222:88-93.
14. **Anitua E, Piñas L, Begoña L, Orive G.** *Long-term retrospective evaluation of short implants in the posterior areas: clinical results after 10-12 years.* J Clin Periodontol. 2014;41:404-11.
15. **Maló PS, de Araújo Nobre MA, Lopes AV, Ferro AS.** *Retrospective cohort clinical investigation of a dental implant with a narrow diameter and short length for the partial rehabilitation of extremely atrophic jaws.* J Oral Sci. 2017;59(3):357-363.
16. **Pommer B, Mailath-Pokorny G, Haas R, Busenlechner D, Millesi W, Fürhauser R.** *Extra-short (< 7 mm) and extra-narrow diameter (< 3.5 mm) implants: a meta-analytic literature review.* Eur J Oral Implantol. 2018;11 Suppl 1:S137-S146.
17. **Hoefler VJ, Al-Sabbagh M.** *Are There Alternatives to Invasive Site Development for Dental Implants? Part II.* Dent Clin North Am. 2019;63(3):489-498.

