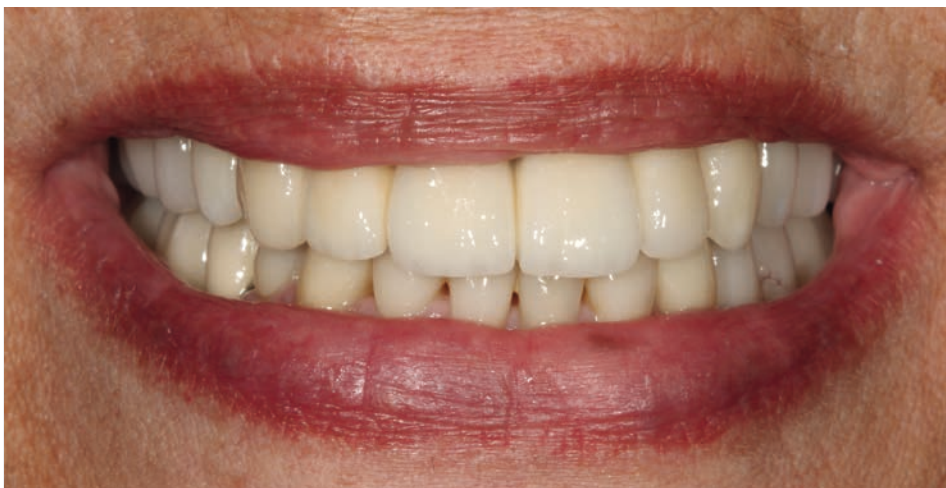
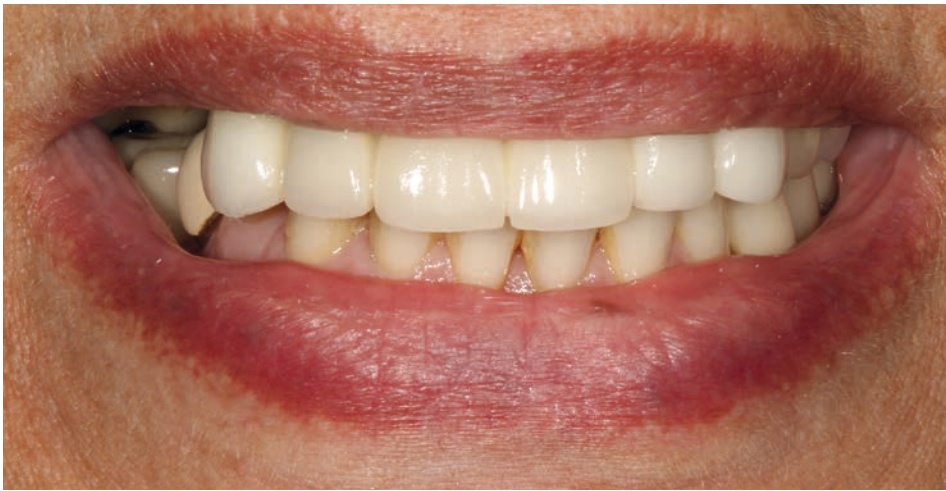

Casos de éxito

Implante de 3,5 mm de diámetro y plataforma reducida en posición de molar para rehabilitaciones múltiples. Estudio prospectivo con un seguimiento de 3 años



Dr. Eduardo Anitua DDS, MD, PhD



Práctica privada en implantología oral, Eduardo Anitua Institute, Vitoria.
Investigador clínico, Eduardo Anitua Foundation, Vitoria.
University Institute for Regenerative Medicine and Oral Implantology - UIRMI (UPV/EHU-Fundación Eduardo Anitua), Vitoria.

RESUMEN

Introducción: Los implantes estrechos, que comenzaron como alternativa para las crestas con atrofia horizontal en zonas con poca carga oclusal, como los incisivos laterales o los incisivos inferiores, poco a poco, gracias a su alta resistencia y fiabilidad han sido incluidos en multitud de rehabilitaciones. Hoy en día son una excelente alternativa para las atrofas moderadas-severas en anchura como apoyo de la rehabilitación implantológica, evitándonos la realización de injertos o regeneraciones óseas, tratamientos con mayor predictibilidad para el paciente. **Material y método:** Han sido analizados de forma prospectiva implantes de 3,5 mm de diámetro y plataforma estrecha (3,5 mm) colocados en posición de molar, para formar parte de rehabilitaciones de varios elementos protésicos. La principal variable estudiada fue la supervivencia de los implantes y como variables secundarias se han estudiado, la estabilidad del hueso crestal y la existencia de patología periimplantaria (mucositis y/o periimplantitis), así como la aparición de complicaciones protésicas. El paciente fue la unidad de medida para el análisis de la edad, sexo y la historia médica. El implante fue la unidad de medida para el resto de variables. La supervivencia de los implantes se calculó mediante el método de Kaplan-Meier. Todos los análisis se realizaron con SPSS v15.0 (SPSS Inc. Chicago, IL, EEUU) y se estableció el nivel de significación al 5% ($p < 0,05$). **Resultados:** Fueron reclutados 20 pacientes en los que se colocaron 24 implantes que cumplieron con los criterios de inclusión anteriormente descritos. El 62,5 % de los pacientes fueron hombres y la edad media del grupo estudiado fue de 67 años ($\pm 8,6$). Todos los implantes colocados fueron de 3,5 mm de anchura, y con longitudes que oscilaron entre los 6,5 mm (54,2%) y los 7,5 mm (45,8%). Todos los implantes evaluados se situaron en posición de molares, siendo el 29,2% de los casos colocados en el maxilar superior (16,7% en posición 16 y 12,5% en posición 26), mientras que el 70,8% restante se colocó en la mandíbula, correspondiendo el 25% a la posición 36 y el 45,9% a la posición 46. La pérdida ósea mesial al año de todos los implantes estudiados fue de 0,075 mm de media ($\pm 0,11$) y la media de la pérdida ósea distal a este mismo tiempo de 0,071 mm ($\pm 0,10$). A los tres años, la media de la pérdida ósea mesial de los implantes fue de 0,11mm ($\pm 0,15$) y la distal de 0,10mm ($\pm 0,11$). En ninguna de las revisiones al año y a los tres años se objetivó sangrado al sondaje, inflamación o signos sugestivos de mucositis o periimplantitis. La supervivencia de los implantes fue del 100% durante el tiempo de seguimiento y no se registraron incidencias protésicas en todo este tiempo (3 años). **Conclusiones:** Utilizar implantes estrechos en áreas de molar evitando procedimientos regenerativos más complejos es una técnica que podemos considerar segura y predecible, siendo recomendable un protocolo de carga proresiva, con el uso de prótesis provisionales que contemple el uso de transeptiliales y la ferulización de los implantes.

Palabras clave: implante estrecho, molar, rehabilitación múltiple.

Casos de éxito |

Introducción

En la literatura internacional se definen como implantes estrechos aquellos con un diámetro entre 3 y 3,5 mm, concebidos inicialmente para zonas con distancia interdental reducida y para dientes con un diámetro mesio-distal pequeño como los incisivos laterales e inferiores, pero posteriormente se han ido ampliando sus indicaciones, al realizarse implantes cada vez con un mejor comportamiento biomecánico¹⁻³. Hoy en día, se recomienda su utilización para aquellos casos en los que se dispone de un volumen óseo residual reducido en anchura, como alternativa a los procedimientos de aumento óseo, siendo por lo tanto una opción ampliamente extendida en la práctica actual, donde las técnicas de mínima intervención son cada vez más empleadas^{1,4-5}. Esta ampliación de sus indicaciones se basa sobre todo en la tasa de supervivencia reportada por estos implantes para todas las localizaciones anatómicas, que actualmente es superior a la del 90% igualándose en muchos casos a la de los implantes que se pueden considerar de diámetro "convencional"^{1,6-9}. Un metaanálisis publicado al respecto con implantes de diámetro de 3,3 y 3,5 mm reporta como conclusión que pueden ser utilizados en los sectores posteriores con predictibilidad, aunque debe realizarse un protocolo oclusal y rehabilitador preciso, bien diseñado y con una selección correcta del paciente¹⁰.

Una de las principales recomendaciones a la hora de emplear estos implantes en los sectores posteriores es la de ferulizar las prótesis para mejorar el comportamiento biomecánico del conjunto, repartándose de forma más eficiente la carga y por lo tanto la tensión transmitida al hueso crestal que es el que puede sufrir más en este tipo de rehabilitaciones^{1,11-15}. Disponer de un protocolo claro de carga progresiva, basado en el uso de transeptal con una distribución biomecánica correcta puede hacer que nuestros implantes estrechos en los sectores posteriores se comporten de forma adecuada, incluso aunque sean cortos o extracortos, como ha reportado nuestro grupo de estudio en otras publicaciones internacionales, incluso siendo incluidos en prótesis de carga inmediata¹⁶⁻¹⁸. En el presente trabajo centramos nuestro interés en implantes de 3,5 mm de diámetro y plataforma reducida, utilizados en sectores posteriores en diferentes situaciones de atrofia ósea o incluso tras retratamientos por periimplantitis con defectos óseos asociados, para evitar técnicas regenerativas complejas, estudiando su comportamiento de forma prospectiva durante 3 años.

Material y método

Han sido analizados de forma prospectiva implantes de 3,5 mm de diámetro y plataforma estrecha (3,5 mm) colocados en posi-

ción de molar, para formar parte de rehabilitaciones de varios elementos protésicos, evitándose la utilización de técnicas regenerativas para recuperar la anchura perdida en zonas de atrofia horizontal desde junio de 2019 hasta junio de 2021, en una clínica privada en Vitoria, España. Todos los pacientes fueron estudiados antes de la inserción de los implantes mediante modelos diagnósticos, exploración intraoral y realización de un TAC dental (Cone-beam) analizado posteriormente mediante un software específico (BTI-Scan III). Además, para planificar de forma correcta la posterior rehabilitación, se llevó a cabo un encefado diagnóstico, desde el que se confeccionó una guía quirúrgica. Antes de la inserción de los implantes se utilizó una premedicación antibiótica consistente en amoxicilina 2 g vía oral una hora antes de la intervención y paracetamol 1 gramo vía oral (como analgésico). Posteriormente los pacientes prosiguieron con un tratamiento de amoxicilina 500-750 mg vía oral cada 8 horas (según peso) durante 5 días. La inserción de los implantes fue realizada por un mismo cirujano, mediante la técnica de fresado biológico, a bajas revoluciones, sin irrigación¹⁹⁻²¹. La recolección de los datos fue realizada por dos examinadores independientes (diferentes de los que realizan la fase protésica o quirúrgica). Todos los datos fueron insertados en una base de datos que fue manejada informáticamente para la realización de la estadística posteriormente realizada.

Los implantes se cargan mediante carga inmediata en el caso de obtener una estabilidad primaria suficiente (por encima de los 30 Ncm en la inserción) y a los tres meses en la mandíbula y cinco meses en el maxilar superior para las situaciones donde se hace una carga diferida. Todos los implantes se rehabilitan con transeptales y son ferulizados a otros implantes mediante puentes de 2 o más elementos. Los pacientes acuden cada 6 meses a la realización de radiografías panorámicas y periapicales de control y sobre estas radiografías y se realizan las mediciones necesarias para comprobar la estabilidad y pérdida ósea crestal de los implantes. Una vez obtenida la radiografía en formato digital es calibrada mediante un software específico (Sidexis measure y Digora) a través de una longitud conocida en la radiografía como es el implante dental. Una vez introducimos la medida de calibración, el programa informático realiza un cálculo basado en esta medida para eliminar la magnificación, pudiendo realizar mediciones lineales exentas de este error. En estas visitas se realiza además sondaje de los implantes y se anotan los posibles signos y síntomas de periimplantitis o mucositis (sangrado espontáneo, al sondaje, inflamación o supuración).

Análisis estadístico

La principal variable estudiada fue la supervivencia de los implantes y como variables secundarias se han estudiado la esta-

Casos de éxito |

bilidad del hueso crestal y la existencia de patología periimplantaria (mucositis y/o periimplantitis), así como la aparición de complicaciones protésicas.

El paciente fue la unidad de medida para el análisis de la edad, sexo y la historia médica. El implante fue la unidad de medida para el resto de variables.

Fue realizado un test de shapiro-Wilk sobre los datos obtenidos para constatar la distribución normal de la muestra. Las variables cualitativas se describieron mediante un análisis de frecuencias. Las variables cuantitativas se describieron mediante la media y la desviación estándar. La supervivencia de los implantes se calculó mediante el método de Kaplan-Meier. Todos los análisis se realizaron con SPSS v15.0 (SPSS Inc. Chicago, Il, EEUU) y se estableció el nivel de significación al 5% ($p < 0,05$).

Resultados

Fueron reclutados 20 pacientes en los que se colocaron 24 implantes que cumplieron con los criterios de inclusión anteriormente descritos. El 62,5 % de los pacientes fueron hombres y la edad media del grupo estudiado fue de 67 años (+/- 8,6). Como patología dental previa a la cirugía registrada en los pacientes cabe resaltar que en el 54,2% existía bruxismo (siendo en todos los casos leve- moderado) y enfermedad periodontal en el 4,2 % de los pacientes. El resto no presentaban patología dental asociada (58,4%). En cuanto a la patología sistémica, solo el 8,3% de los

pacientes presentaban hipertensión arterial y el 91,7% de los pacientes no fumaban, siendo fumadores únicamente 2 de los 20 pacientes con un consumo medio de entre 10 y 20 cigarrillos al día. Todos los implantes colocados fueron de 3,5 mm de anchura, y con longitudes que oscilaron entre los 6,5 mm (54,2%) y los 7,5 mm (45,8%). Todos los implantes evaluados se situaron en posición de molares, siendo el 29,2% de los casos colocados en el maxilar superior (16,7% en posición 16 y 12,5% en posición 26), mientras que el 70,8% restante se colocó en la mandíbula, correspondiendo el 25% a la posición 36 y el 45,9% a la posición 46. El tipo óseo mayoritario en las zonas de colocación de los implantes fue el tipo II en el 58,3% de los casos, seguido del tipo III en el 29,2 % y finalmente un 8,3% de los implantes se colocaron en hueso tipo I y un 4,2% en hueso tipo IV. El torque de inserción medio para todos los implantes fue de 41,67 Ncm (+/- 17,17). En la figura 1 se muestra el torque de inserción en función del tipo óseo y la localización anatómica de los implantes estudiados.

La rehabilitación de los implantes se realiza mediante transepi-teliales para prótesis múltiple (Multi-im[®]) en todos los casos, atornillada, de dos implantes mayoritariamente (45,8%), seguida de puentes de 3 implantes en el 29,2% y de 4 implantes en el 25% restante. En el 91,7% de los casos se llevó a cabo una prótesis de carga inmediata provisional y posteriormente una prótesis definitiva. En cuanto al antagonista, fue una prótesis sobre implante en el 45,8% de los casos y diente natural en el 54,2% de los casos.

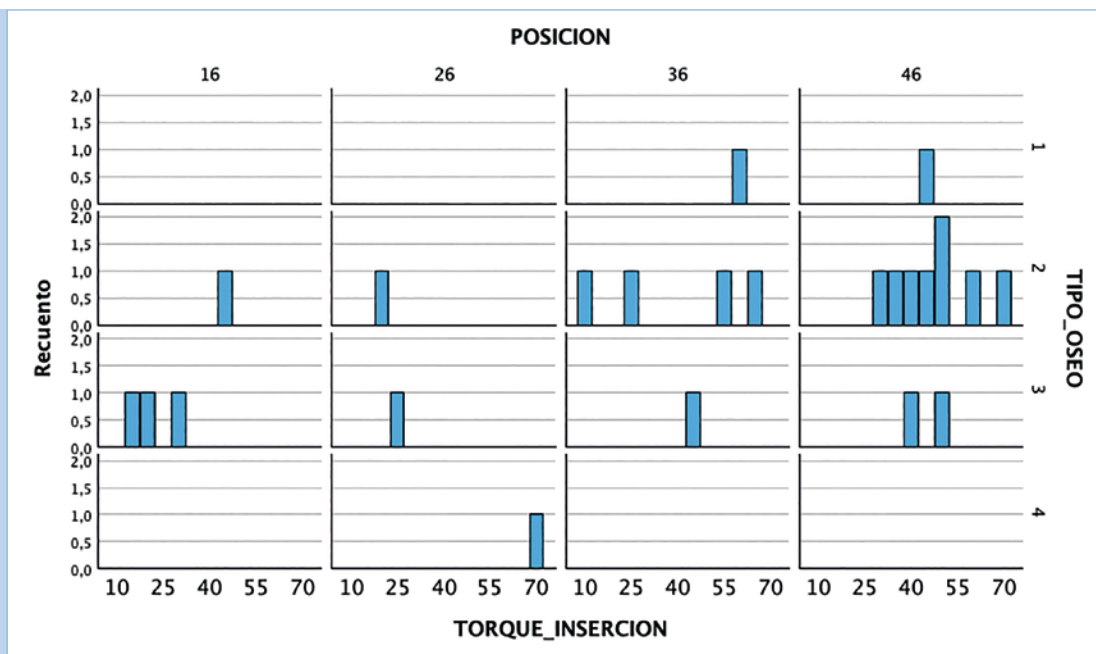


FIG. 1. Posiciones de los implantes englobados en el estudio con el tipo óseo y el torque de inserción.

Casos de éxito |

La pérdida ósea mesial al año de todos los implantes estudiados fue de 0,075 mm de media (+/- 0,11) y la media de la pérdida ósea distal a este mismo tiempo de 0,071 mm (+/- 0,10). A los tres años, la media de la pérdida ósea mesial de los implantes fue de 0,11mm (+/- 0,15) y la distal de 0,10 mm (+/- 0,11). En ninguna de las revisiones al año y a los tres años se objetivó sangrado al son-

daje, inflamación o signos sugestivos de mucositis o periimplantitis. La supervivencia de los implantes fue del 100% durante el tiempo de seguimiento y no se registraron incidencias protésicas en todo este tiempo (3 años).

En las figuras 2-9 se muestra uno de los casos incluidos en el estudio.

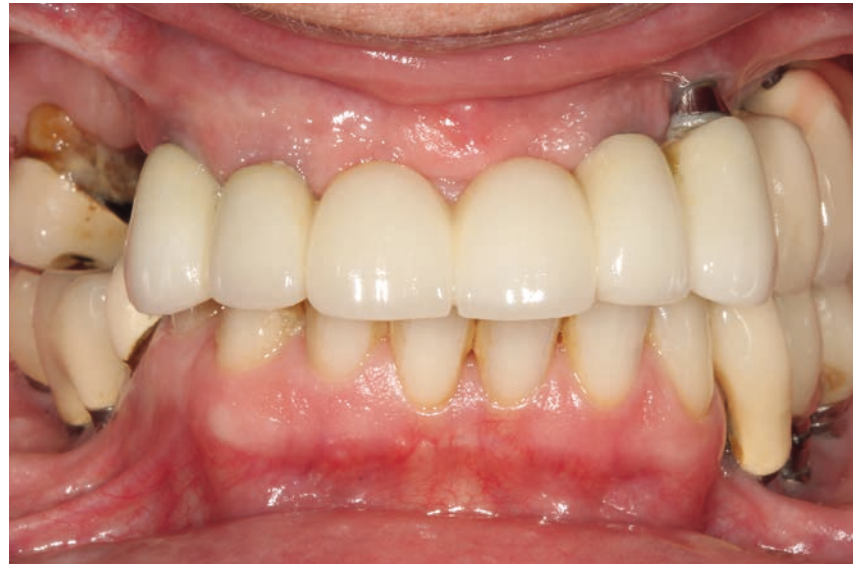
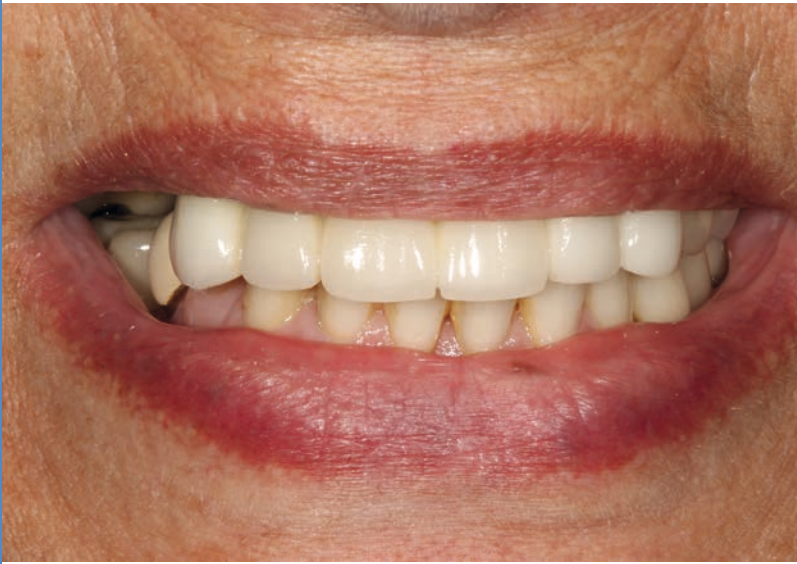
FIG. 2 Y 3. Imágenes iniciales de la paciente, que acude a la clínica demandando recambio de su rehabilitación sobre implantes, que se encuentra con periimplantitis, habiendo ya fracasado los implantes del primer cuadrante.

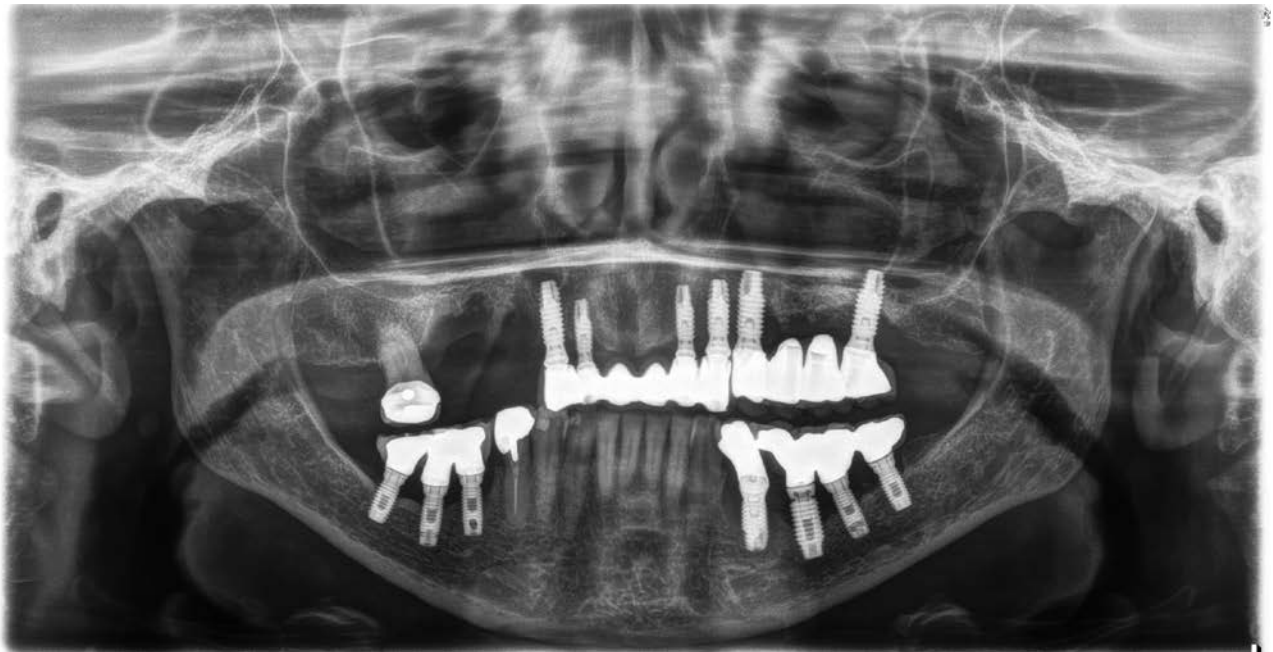


FIG. 4. Imagen radiológica inicial de la paciente, donde podemos ver los defectos periimplantarios en varias zonas, además de la zona del primer cuadrante donde el fracaso de los implantes ha dejado un gran defecto óseo bajo el seno maxilar.

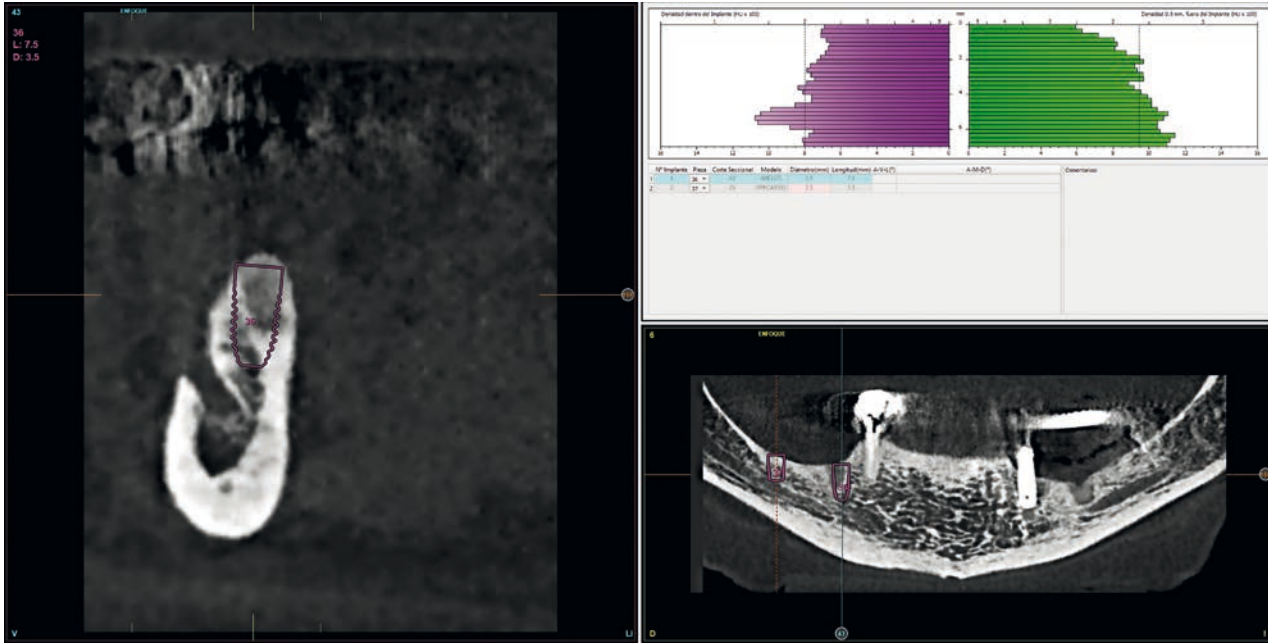
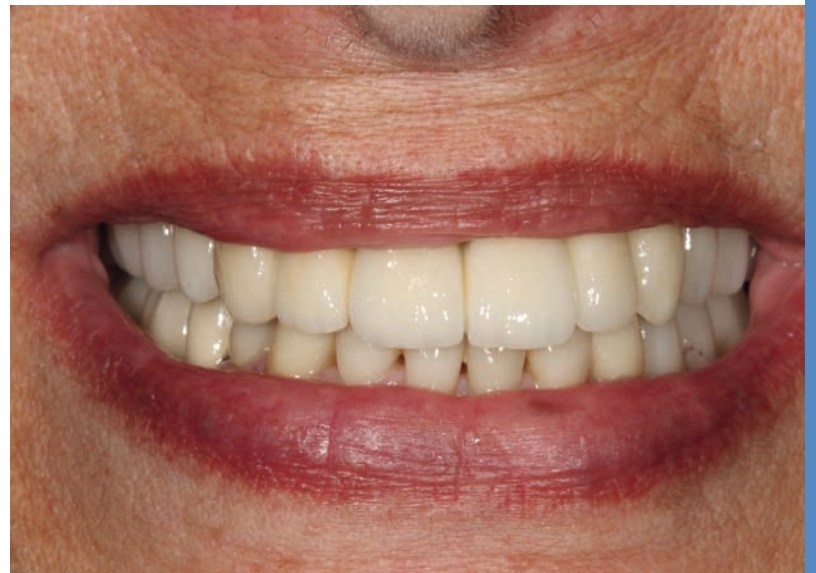
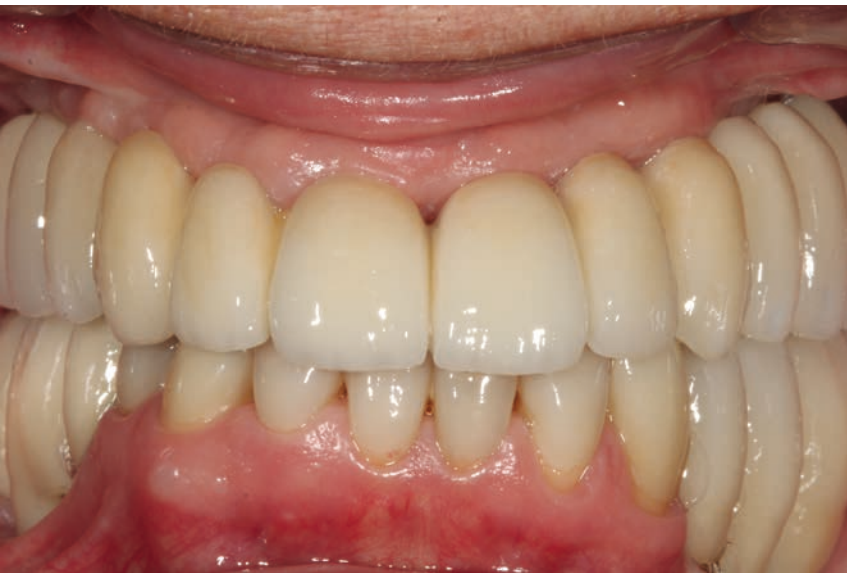
FIG. 5. Planificación de implante en posición de 46 para la rehabilitación de la mandíbula tras la explantación en el cuarto cuadrante de los implantes en mal estado. De este modo podemos rehabilitar de nuevo un cuadrante sin realizar técnicas regenerativas para solventar la atrofia ósea horizontal de la zona.



FIGS. 6 Y 7. Imágenes de la paciente con la nueva rehabilitación sobre implantes finalizada, incluido el implante del cuarto cuadrante que forma parte de nuestro estudio.

Discusión

El uso de implantes de plataforma estrecha y diámetro reducido en los sectores posteriores (longitudes de 5,5 a 7,5 mm), se ha extendido en nuestros días para solventar atrofas horizon-

tales puntuales o extensas en las que se pretenden evitar los procedimientos regenerativos complejos que implican un número mayor de cirugías y por lo tanto una mayor morbilidad para el paciente^{1,22,23}. La literatura internacional abala su utilización al objetivarse tasas de éxito similares a la de los implan-

Casos de éxito |

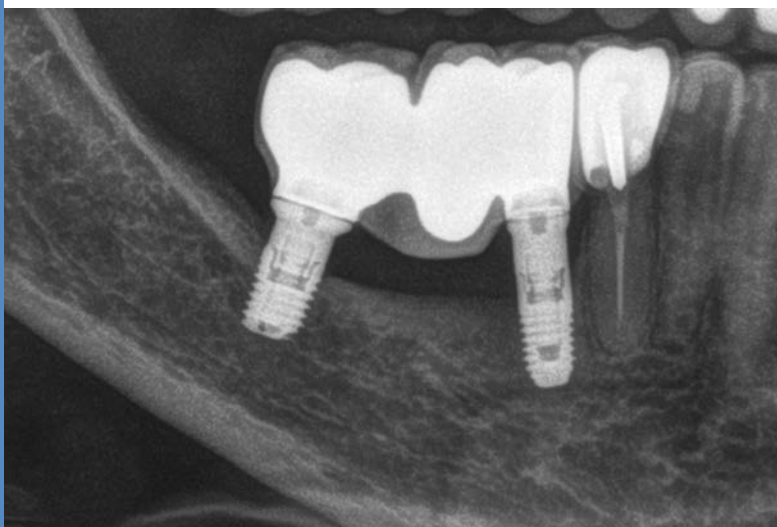


FIG. 8. Radiografía al año de seguimiento, en ella vemos la estabilidad del tratamiento.

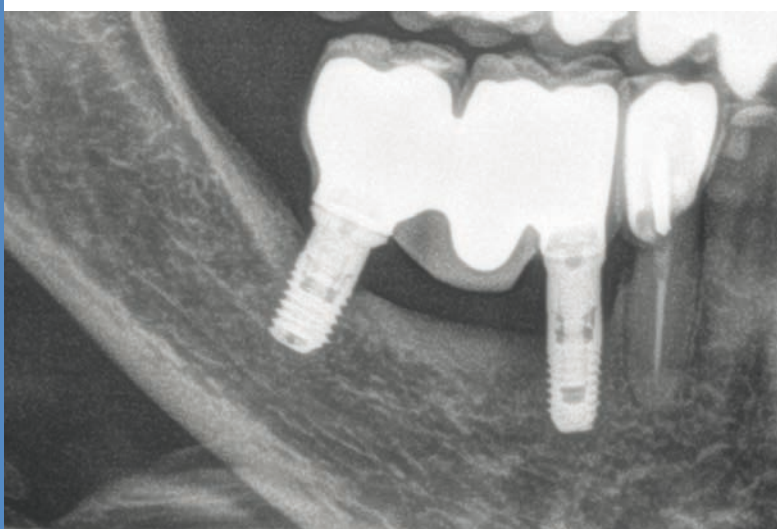


FIG. 9. Imagen a los tres años del estudio prospectivo, donde observamos que el hueso cresta periimplantario continúa estable.

tes que podemos considerar de diámetro convencional, para la restauración de los sectores posteriores de maxilar y mandíbula⁶⁻¹⁰. Desde un punto de vista biológico y en periodos de observación a medio plazo, se han descrito tasas de supervivencia, condiciones periimplantarias y pérdidas óseas crestales iguales al comparar implantes estrechos y estándar de diferentes longitudes que soportan coronas unitarias y ferulizadas^{1,25-26}. Una de las complicaciones reportadas más frecuentemente en la rehabilitación de sectores posteriores

con implantes dentales estrechos es la inflamación de la mucosa en situaciones de puentes de 2 o más implantes, propiciada probablemente por las dificultades de higiene y la discrepancia entre el volumen que tiene que tener la corona y la plataforma del implante, lo que genera coronas con gran expansión gingival^{1,26}. En nuestro caso, el uso de transepiteliales mejora este punto débil, no reportándose en los casos estudiados mucositis o signos de inflamación en los puntos de control al año y a los tres años. Utilizar un transepitelial estrecho en la base, que puede abrir a distintas alturas gingivales es una mejora sustancial para la higiene del paciente, además de para lograr una mayor anchura del tejido blando (al incrementarse su diámetro a nivel gingival hasta 4,1 mm) y por lo tanto un mejor sellado periimplantario²⁷⁻²⁹.

La ferulización de los implantes podemos considerar que es otro punto clave en este tipo de rehabilitaciones con implantes estrechos en zonas de molares. En la literatura internacional, se reporta una menor incidencia de complicaciones mecánicas cuando estos implantes se ferulizan que cuando se rehabilitan de forma unitaria para cargas oclusales como las de los molares, con un 16,7% de complicaciones para las restauraciones ferulizadas frente a un 22,6% para las unitarias^{1,30,31}. En los tres años de seguimiento prospectivo, no se ha registrado ninguna incidencia protésica, ni pérdidas óseas periimplantarias significativas en esta serie de casos, así como una supervivencia del 100% de los implantes, por lo que el protocolo de carga y confección de la prótesis, así como la ferulización en el grupo de estudio ha podido claramente mejorar los datos de nuestro trabajo frente a otros como los comentados anteriormente.

Conclusiones

Utilizar implantes estrechos en áreas de molar evitándose procedimientos regenerativos más complejos es una técnica que podemos considerar segura y predecible, siendo recomendable un protocolo de carga proresiva, con el uso de prótesis provisionales que contemple el uso de transepiteliales y la ferulización de los implantes.

Bibliografía

1. **Assaf A, Saad M, Hijawi S.** Use of narrow-diameter implants in the posterior segments of the jaws: A retrospective observational study of 2 to 11 years. *J Prosthet Dent.* 2023 Dec;130(6):840-848.
2. **de Souza AB, Sukekava F, Tolentino L, César-Neto JB, Garcez-Filho J, Araújo MG.** Narrow- and regular-diameter implants in the posterior region of the jaws to support single crowns: A 3-year split-mouth randomized clinical trial. *Clin Oral Implants Res.* 2018 Jan;29(1):100-107.

3. **Tolentino L, Sukekava F, Garcez-Filho J, Tormena M, Lima LA, Araújo MG.** *One-year follow-up of titanium/zirconium alloy X commercially pure titanium narrow-diameter implants placed in the molar region of the mandible: a randomized controlled trial.* Clin Oral Implants Res. 2016 Apr;27(4):393-8.
4. **Veltri M, Ferrari M, Balleri P.** *One-year outcome of narrow diameter blasted implants for rehabilitation of maxillas with knife-edge resorption.* Clin Oral Implants Res 2008; 19: pp. 1069-1073.
5. **Vigolo P, Givani A, Majzoub Z, Cordioli G.** *Clinical evaluation of small-diameter implants in single-tooth and multiple-implant restorations: A 7-year retrospective study.* Int J Oral Maxillofac Implants 2004; 19: pp. 703-709.
6. **Zinsli B, Sagesser T, Mericske E, Mericske-Stern R.** *Clinical evaluation of small-diameter ITI implants: A prospective study.* Int J Oral Maxillofac Implants 2004; 19: pp. 92-99.
7. **Maló P, de Araújo Nobre M.** *Implants (3.3 mm diameter) for the rehabilitation of edentulous posterior regions: A retrospective clinical study with up to 11 years of follow-up.* Clin Implant Dent Relat Res 2011; 13: pp. 95-103.
8. **Sohrabi K, Mushantat A, Esfandiari S, Feine J.** *How successful are small-diameter implants? A literature review.* Clin Oral Implants Res 2012; 23: pp. 515-525.
9. **Schiegnitz E, Al-Nawas B.** *Narrow-diameter implants: A systematic review and meta-analysis.* Clin Oral Implants Res 2018; 29: pp. 21-40.
10. **Klein MO, Schiegnitz E, Al-Nawas B.** *Systematic review on success of narrow-diameter dental implants.* Int J Oral Maxillofac Implants 2014; 29: pp. 43-54.
11. **Bordin D, Witek L, Fardin VP, Bonfante EA, Coelho PG.** *Fatigue failure of narrow implants with different implant-abutment connection designs.* J Prosthodont 2018; 27: pp. 659-664.
12. **Davarpanah M., Martinez H., Tecucianu J.F., Celletti R., Lazzara R.** *Small-diameter implants: Indications and contraindications.* J Esthet Restor Dent 2000; 12: pp. 186-194.
13. **Clelland N, Chaudhry J, Rashid RG, McGlumphy E.** *Split-mouth comparison of splinted and nonsplinted prostheses on short implants: 3-year results.* Int J Oral Maxillofac Implants 2016; 31: pp. 1135-1141
14. **Anitua E, Larrazabal Saez de Ibarra N, Saracho Rotaeche L.** *Implant-Supported Prostheses in the Edentulous Mandible: Biomechanical Analysis of Different Implant Configurations via Finite Element Analysis.* Dent J (Basel). 2022 Dec 23;11(1):4.
15. **Anitua E, Tapia R, Luzuriaga F, Orive G.** *Influence of implant length, diameter, and geometry on stress distribution: a finite element analysis.* Int J Periodontics Restorative Dent. 2010 Feb;30(1):89-95.
16. **Anitua E, Escuer V, Alkhraisat MH.** *Short Narrow Dental Implants versus Long Narrow Dental Implants in Fixed Prostheses: A Prospective Clinical Study.* Dent J (Basel). 2022 Mar 4;10(3):39.
17. **Anitua E, Saracho J, Begoña L, Alkhraisat MH.** *Long-Term Follow-Up of 2.5-mm Narrow-Diameter Implants Supporting a Fixed Prosthesis.* Clin Implant Dent Relat Res. 2016 Aug;18(4):769-77.
18. **Anitua E, Fernandez-de-Retana S, Anitua B, Alkhraisat MH.** *Long-Term Retrospective Study of 3.0-mm-Diameter Implants Supporting Fixed Multiple Prostheses: Immediate Versus Delayed Implant Loading.* Int J Oral Maxillofac Implants. 2020 Nov/Dec;35(6):1229-1238.
19. **Anitua E, Alkhraisat MH, Pinas L, Orive G.** *Efficacy of biologically guided implant site preparation to obtain adequate primary implant stability.* Ann Anat 2015; 199: 9-15.
20. **Anitua E, Flores J, Flores C, Alkhraisat MH.** *Long-term Outcomes of Immediate Loading of Short Implants: A Controlled Retrospective Cohort Study.* Int J Oral Maxillofac Implants. 2016;31:1360-1366.
21. **Anitua E, Carda C, Andia I.** *A novel drilling procedure and subsequent bone autograft preparation: a technical note.* Int J Oral Maxillofac Implants. 2007;22:138-45. Erratum in: Int J Oral Maxillofac Implants. 2007;22:309.
22. **Shi JY, Xu FY, Zhuang LF, Gu YX, Qiao SC, Lai HC.** *Long-term outcomes of narrow diameter implants in posterior jaws: A retrospective study with at least 8-year follow-up.* Clin Oral Implants Res. 2018 Jan;29(1):76-81.
23. **Flanagan D.** *Avoiding osseous grafting in the atrophic posterior mandible for implant-supported fixed partial dentures: a report of 2 cases.* J Oral Implantol. 2011 Dec;37(6):705-11.
24. **Al-Aali KA, ArRejaie AS, Alrahlah A, AlFawaz YF, Abduljabbar T, Vohra F.** *Clinical and radiographic peri-implant health status around narrow diameter implant-supported single and splinted crowns.* Clin Implant Dent Relat Res. 2019 Apr;21(2):386-390.
25. **Clelland N, Chaudhry J, Rashid RG, McGlumphy E.** *Split-mouth comparison of splinted and nonsplinted prostheses on short implants: 3-year results.* Int J Oral Maxillofac Implants 2016; 31: pp. 1135-1141.
26. **Lee JS, Kim HM, Kim CS, Choi SH, Chai JK, Jung UW.** *Long-term retrospective study of narrow implants for fixed dental prostheses.* Clin Oral Implants Res 2013; 24: pp. 847-852.
27. **Hernández-Marcos G, Hernández-Herrera M, Anitua E.** *Marginal Bone Loss Around Short Dental Implants Restored at Implant Level and with Transmucosal Abutment: A Retrospective Study.* Int J Oral Maxillofac Implants. 2018 Nov/Dec;33(6):1362-1367.
28. **Anitua E, Eguia A, Alkhraisat MH.** *Clinical performance of splinted 4.5-mm extra-short implants. A controlled retrospective cohort study.* Int J Periodontics Restorative Dent. 2023 Oct 11;0(0).
29. **Atieh MA, Ibrahim HM, Atieh AH.** *Platform switching for marginal bone preservation around dental implants: a systematic review and meta-analysis.* J Periodontol. 2010 Oct;81(10):1350-66.
30. **Bordin D, Witek L, Fardin VP, Bonfante EA, Coelho PG.** *Fatigue failure of narrow implants with different implant-abutment connection designs.* J Prosthodont 2018; 27: pp. 659-664.
31. **de Souza Batista VE, Verri FR, Lemos CA, Cruz RS, Oliveira HF, Gomes JM, et al.** *Should the restoration of adjacent implants be splinted or nonsplinted? A systematic review and meta-analysis.* J Prosthet Dent 2019; 121: pp. 41-51.